ETUDE

SUR LES

KYSTES DU LARYNX

3

ÉTUDE

SUR LES

KYSTES DU LARYNX

PAR LE

Dr E.-J. MOURE

Professeur libre de Laryngologie et d'Otologie,
Membre de la Société de Médecine et de Chirurgie,
De la Société d'Anatomie et de Physiologie, de Bordeaux

AVEC DES FIGURES EN NOIR DANS LE TEXTE

Extrait de la Revue Mensuelle de *Laryngologie, d'Otologie* et de *Rhinologie*.

PARIS
V. ADRIEN DELAHAYE et Cie, LIBRAIRES-ÉDITEURS
PLACE DE L'ÉCOLE-DE-MÉDECINE

1881

DU MÊME AUTEUR

De la syphilis et de la phthisie laryngées au point de vue du diagnostic, *Paris* 1879.

Cancer primitif du larynx, *Société de Médecine et de Chirurgie de Bordeaux*, 1879.

Tumeurs papillaires du larynx chez un enfant de cinq ans ayant simulé une adénopathie trachéo-bronchique, *in Ann. des mal. de l'oreille et du larynx*, 1880.

Contribution à l'étude de laryngite syphilitique, *Société de Méd. et de Chir. de Bordeaux*, 1881.

De l'œdème aigu primitif des replis ary-épiglottiques, *in Revue mensuelle de laryngol. d'otol. et de rhinol.* 1880.

Des corps étrangers de l'oreille, *in Rev. mens. de laryngol. d'otol.* 1880.

Otite moyenne aiguë, abcès mastoïdien, guérison, *Société de Méd. et de Chir. de Bordeaux*, 1881.

TABLE DES MATIÈRES

Pages

Introduction 5
Historique 9

CHAPITRE Ier

Caractères généraux.

Definitiou, Pathogénie 17
Anatomie pathologique 18
Fréquence 26

CHAPITRE II

Kystes intra-laryngés.

Étiologie 29
Symptomatologie 33
Marche, Durée, Terminaison 41
Diagnostic 44
Traitement 51

CHAPITRE III

Kystes extra-laryngés.

Étiologie 66
Symptomatologie 72
Marche, Durée, Terminaison 76
Diagnostic 79
Traitement 80

Conclusions 90
Tableau synoptique 93

Bordeaux — Imprimerie Nouvelle A. BELLIER, rue Cabirol, 16.

INTRODUCTION

Bien que depuis quelques années la pathologie du larynx ait pris un essor considérable, grâce aux travaux de quelques praticiens éminents et aux efforts continuels des médecins spécialistes de tous les pays; bien que la littérature de cette branche de l'enseignement médical compte aujourd'hui d'importantes monographies et de véritables traités consacrés tout entiers à l'étude des maladies de l'organe vocal, l'édifice n'est point encore terminé, et quelques parties de ce vaste champ d'étude restent encore à peu près inexplorées. Les matériaux nécessaires pour entreprendre l'œuvre, existent, quelquefois disséminés de tous côtés difficiles à rassembler, mais plus souvent encore, ils sont insuffisants pour servir de base à un travail sérieux.

Faut-il rappeler que le dernier mot n'est pas dit sur les laryngites des fièvres éruptives, sur la scrofule de l'organe vocal, sur la syphilis laryngée elle-même! Toutes ces questions sont plus ou moins ébauchées, et les observations de chaque jour apportent le contingent nécessaire pour terminer ces œuvres.

Le sujet qui fait l'objet de cette étude, est peut-être celui de toute la pathologie laryngée, qui a le moins attiré l'attention des observateurs; à peine si les auteurs signalent cette altération de la muqueuse du larynx, lui accordent une mention, ou lui consacrent quelques lignes dans leurs traités didactiques.

La rareté de l'affection, le peu d'éléments qui semblaient exister, sont sans doute la cause de cet oubli, car les faits observés par chaque médecin en particulier, étaient trop peu nombreux pour servir de données à une monographie. Mais en rassemblant les documents épars, en réunissant les observations publiées çà et là, on peut encore former un ensemble de faits suffisant pour permettre de tirer des conclusions pratiques basées sur l'observation.

J'ai eu, pour ma part, l'occasion d'observer trois cas de tumeurs kystiques de l'organe vocal, dont je ne pouvais tirer aucune déduction ; mais en ajoutant à ces trois faits tous les cas de cette nature publiés soit en France, soit à l'étranger, j'ai pu entreprendre le travail que je livre aujourd'hui à la publicité, et que j'ai déjà communiqué à mes honorables confrères, au premier congrès de Laryngologie de Milan.

C'est, je crois, la première étude qui sera faite sur les kystes du larynx, elle sera donc loin d'être parfaite, mais elle pourra au moins servir de point de départ à des monographies ultérieures. L'historique était une des parties importantes de la question, j'y ai apporté tous mes soins, et je me suis naturellement efforcé de suivre l'ordre chronologique dans lequel ont été publiées les différentes observations, dont la plupart seront résumées ou rapportées en détail dans chaque chapitre, avec les indications bibliographiques qui les concernent.

L'on s'étonnera peut-être, de me voir séparer les kystes intra et extra-laryngés en deux catégories, mais on reconnaîtra par la suite de ce travail, que si la nature de ces deux tumeurs est généralement la même, les symptômes qu'elles déterminent, le volume qu'elles acquièrent, et aussi les procédés opératoires qu'elles réclament, sont absolument distincts. C'est pour donner plus de clarté à cette étude que j'ai séparé ces deux sortes de lésions, d'après le siége qu'elles occupent dans l'organe phonateur.

Je diviserai mon travail en quatre parties : la première comprendra l'historique de la question ; la deuxième partie

ou premier chapitre indiquera le mode de formation et la structure anatomique des kystes de l'organe vocal; la troisième (chap. II) contiendra une étude sur les polypes kystiques siégeant dans l'intérieur du larynx (kystes intra-laryngés), et la quatrième (chap. III) traitera spécialement des kystes extra-laryngés, et en particulier des kystes de l'épiglotte.

Dans chacun de ces deux derniers chapitres, je passerai successivement en revue : Les causes qui peuvent présider au développement de ces productions morbides, les symptômes observés soit par le malade lui-même, soit par le praticien qui fait l'application du miroir laryngoscopique, la marche; la durée et le mode de terminaison de ces tumeurs, leur diagnostic, et enfin, le traitement qui m'a paru le plus efficace dans chacun des cas observés, et suivant le siége du néoplasme.

Toutes les fois qu'il m'a été possible, j'ai fait reproduire l'image de la lésion dont je rapporte l'observation.

Avant d'entreprendre ma tâche, je dois acquitter une dette de reconnaissance en remerciant publiquement MM. les docteurs Ch. Fauvel auprès duquel j'ai acquis le peu d'expérience que je possède, et Krishaber qui a eu l'obligeance de me communiquer une observation détaillée de kyste de la corde vocale inférieure droite.

Je dois aussi des remerciements à tous les médecins distingués de l'étranger qui ont bien voulu, non-seulement se départir en ma faveur de faits nouveaux tirés de leur pratique, mais qui m'ont encore honoré de détails fort intéressants concernant le sujet de mon travail ; ce sont MM. Morell-Mackensie, Lennox Browne, Félix Semon, Thomas Slewelyn de Londres, Schrotter de Vienne, Sommerbrodt de Breslau, C. Labus de Milan, Zawerthal de Rome.

Enfin, je n'oublierai pas mon excellent ami le docteur G. Coupard, qui m'a fourni deux observations de productions kystiques de l'organe vocal.

E. J. M.

Bordeaux, 1er avril 1881.

ÉTUDE

SUR LES

KYSTES DU LARYNX

HISTORIQUE

Les kystes du larynx sont des lésions qui appartiennent tout entières à la science moderne, et il serait bien difficile de trouver dans la période anté-laryngoscopique, des observations que l'on pût faire rentrer dans le cadre que nous allons tracer. Les quelques tumeurs supposées kystiques, signalées avant cette époque, offraient toujours des caractères plus ou moins équivoques qui permettaient de douter de leur nature réellement kystique.

Boyer (1), en 1814, semblait déjà soupçonner l'existence de ces lésions, lorsque donnant la description des polypes vésiculaires il dit : « Les polypes vésiculaires ont leur siége à toute la surface de la peau et des membranes muqueuses; nous les voyons dans les fosses nasales, dans le conduit auditif, dans le larynx.... » Mais en suivant l'auteur dans sa description, il n'est pas difficile de voir qu'il fait allusion aux polypes muqueux : « L'anatomie pathologique, qui doit seule nous diriger dans l'étude des nombreuses tumeurs dites polypes, nous apprend que le polype vésiculaire est constamment pédiculé et formé d'une enveloppe mince qui renferme un tissu aréolaire à mailles très serrées et contenant un liquide séreux..... la sérosité qu'ils renferment est à peine sensible, de sorte que si on les presse dans un linge celui-ci devient peu humide (p. 94). Cependant, ce

(1) *Traité des Mal. chirurg.*, p. 93 (T. II, 5e édit.)

tissu s'écrase, ainsi qu'on l'observe pour les polypes des fosses nasales. » Quelques années plus tard, en 1824, Pravaz (1) relate bien l'observation d'un capitaine de vaisseau qui fut transporté à l'hôpital de Brest dans un état de suffocation imminente avec une respiration sifflante, et dont l'inspiration était beaucoup plus pénible que l'expiration. Ce malade, après deux mois et demi de séjour à l'hospice, mourut; et l'autopsie démontra l'existence de *deux tumeurs transparentes, hydatiques, du volume d'une noix, adossées l'une contre l'autre, placées au-dessous de l'épiglotte*, et remplissant surtout à droite, une bonne partie des ventricules, tumeurs que l'on aurait pu opérer ajoute Lebert (2), qui a également consigné cette observation au nombre des kystes hydatiques du larynx.

L'inspiration sifflante et difficile présentée par le malade, l'existence de *deux* tumeurs aussi volumineuses, occupant selon toute vraisemblance, les replis aryépiglottiques, rappellent de tous points l'œdème mou du larynx, qui accompagne la plupart des altérations chroniques et diathésiques de cet organe. Il est également probable que les autres observations de kystes hydatiques de l'organe vocal, auxquelles fait allusion Lebert à la fin de son article (3), et rapportées par Delormel (4) et Otto (5), sont aussi équivoques que celles de Pravaz.

Il faut ensuite arriver jusqu'à l'année 1852, époque où M. le professeur Verneuil montra à la Société d'anatomie de Paris, une langue provenant d'un des pavillons de l'école pratique, et sur laquelle on voyait au-dessus de l'os hyoïde, une double tumeur composée de deux kystes gros chacun comme une noisette, et communiquant entre eux par une portion étroite. « Le siége de ces tumeurs, dit le savant clinicien, est remarquable, mais il trouve sa raison d'être dans

(1) *De la phthisie laryngée.* Thèse Paris. 1824.
(2) *Traité d'anatomie pathol.* T. II, page 600 (1857).
(3) *Loc. cit.*, p. 600.
(4) *Journal général de médecine.* — Janvier 1808.
(5) *Handbuch der path. anat.* — Berlin, 1814.

la disposition anatomique de la région ; en effet, l'os hyoïde se prolonge en haut sous forme d'apophyse osseuse, et dès lors on comprend qu'en raison des mouvements de cet os, une bourse muqueuse se soit développée en avant de cette apophyse, et qu'il soit ensuite survenu un hygroma de cette bourse (1). » L'année suivante, M. Verneuil présentait à la même Société le dessin du kyste précédent, et montrait de plus un singulier prolongement tubuleux et infundibuliforme de la muqueuse laryngée qui reçoit le cul-de-sac du ventricule droit. Cette poche, dont l'orifice admet sans peine une grosse plume à écrire, a le volume d'une noisette et communique largement avec le larynx, se logeant dans l'espace thyro-hyoïdien, entre la membrane de ce nom et la membrane fibreuse hyo-épiglottique. Rien de semblable n'existait du côté opposé, mais il y avait un polype muqueux à l'insertion antérieure des cordes vocales (2).

Ces quelques faits *observés par hasard*, publiés sans détails, montrent combien la science était pauvre en documents de cette nature avant la découverte de Czermack et de Turck ; mais à peine le miroir laryngien fut-il introduit dans la pratique médicale, qu'une pathologie toute nouvelle basée sur l'observation, prit place à côté de l'ancienne.

Toutefois, le premier cas *authentique* du kyste du larynx ne fut observé que quelques années plus tard, en 1863, par M. Durham (3), qui le communiqua à la Société médico-chirurgicale de Londres (séance du 10 novembre 1863). Il fut alors publié dans le *Médical Times and Gazet* du 21 novembre, et dans le *British Médical* du 28 novembre de la même année. Il s'agissait dans ce premier cas, d'un kyste occupant la face laryngée de l'épiglotte, opéré par les voies natu-

(1) *Bulletin de la Société d'anatomie*, 1852. — T. XXVII, p. 103.

(2) *Bulletin de la Société d'anatomie*, 1853. — T. XXVIII, p. 8.

(3) Cette observation a été ensuite successivement reproduite par les *Transactions of médico-chirurgical Society* (1864, vol. XLVII), par la *Gazette médicale de Paris* (1864, p. 54), et par M. Causit, dans son travail inaugural (*Étude sur les polypes du larynx chez les enfants*. Th. Paris. 1867, p. 36).

relles à l'aide du bistouri ; le malade porteur du néoplasme était un enfant de onze ans.

Cette même année, Virchow (1) rapportait un exemple de polype vésiculaire du larynx sortant du ventricule de Morgagni, chez un homme âgé ayant le larynx déformé.

Le troisième fait de cette nature, signalé par Bruns (2), était un kyste du ventricule droit observé chez un confrère de soixante-quatre ans, et opéré au mois de mai 1864. Nous placerons à côté de cette observation, celle du Dr Johnson (3) rapportée par cet auteur dans les transactions de la Société médico-chirurgicale de Londres, où il s'agissait d'une *tumeur vasculaire* (angiome) occupant la commissure antérieure des cordes vocales, qui fut opérée avec succès à l'aide de l'écraseur.

En 1866, MM. Merckel (4), Rauchfuss (5) et Schrotter (6), communiquaient de nouveaux faits, et ce dernier faisait précéder son observation de quelques remarques sur la pathogénie de cette affection ; il essayait même d'esquisser l'historique de cette maladie, mentionnant les cas de Pravaz, de Delormel, dont nous avons déjà parlé, rappelant également l'observation de Rauchfuss publiée quelques mois auparavant ; mais il oubliait les observations de Durham, de Bruns, de Merckel, et celle de Gibb qui parut cette même année dans son Traité des maladies de la gorge et de la trachée (7). En 1868, M. Morell-Mackensie (8) rapportait à son

(1) Die krankh. Geschwûlste, vol. I, p. 246. Berlin, 1863. (1re édit.)

(2) Die laryngoskopie und die laryng. chirurg. Tubingen, 1865, p. 383.

(3) Cité par Mackensie, in Growths in the larynx, London, 1871, p. 236-37.

(4) Deutsche klin. zeit. fur Boëbacht. aus. Deuts. klin. und Krank. 21 juillet 1866.

(5) Cité par Schrotter.

(6) Schrotter. — Médiz. jahrb. 12e vol., 6e fascic: Vienne 1866, p. 188.

(7) Gibb. — Diseases of the throat and Windpipe 1866, 2e édit., p. 154. — Cité par Morell-Mackensie in Growths in the larynx, p. 232-33.

Nous avons sous les yeux la première édition du Traité de Gibb (1860), dans laquelle il n'est fait aucune mention de ces sortes de néoplasmes.

(8) Medic Times and Gaz., 1868., vol. 1, p. 631, rapportée ensuite in Growths in the larynx, 1871, p. 131. (Observat. XXV.)

tour, une observation de production kystique de l'épiglotte chez une jeune femme de vingt-quatre ans. Puis de l'année 1870 à 1873, M. Schrotter (1) faisait connaître neuf autres exemples de kystes du larynx, dont quatre occupaient l'épiglotte, deux les arytéroïdes ; les trois autres étaient simplement mentionnés par l'auteur, qui ne donne aucun détail sur le volume, le siége et les différents caractères de ces tumeurs.

Pendant ce laps de temps, M. Morell-Mackensie (2) publiait son volume sur les polypes du larynx et ajoutait au premier fait qu'il avait déjà signalé trois ans auparavant, un nouveau cas de kyste qu'il faisait suivre d'une gravure destinée à rendre la lésion plus palpable. M. le professeur Sommerbrod (3) communiquait en 1872, une observation de kyste du bord libre de la corde vocale inférieure gauche, qu'il disait être le premier cas de cette nature observé en Silésie ; et enfin Bruns (4), en 1873, disait avoir observé deux autres exemples de ces sortes de productions morbides, dont l'une occupait l'épiglotte, l'autre le ventricule de Morgagni. En 1874 parut l'intéressant Traité de Tobold (5) sur les maladies du larynx, où nous trouvons signalés 21 cas de kystes colloïdes des cordes vocales, parmi lesquels se trouve un seul fait de tumeur supposée réellement kystique.

Vient ensuite une communication fort intéressante de kyste de l'épiglotte chez un enfant mort quelques heures après la naissance, faite par Edis (6), et publiée dans les actes de la

(1) Laryngolog. mittheil. jahresber. der klin. fur laryngosk. an der Wien. universit. 1871-73. Vienne 1875, p. 57.

(2) *Loc. cit.* p. 181. Observat. 185.

(3) Berlin, klin. Wochensch. 1872, n° 9. Cité par lui-même in separat. abdr. aus der Bresl. arztlich: zeitsch. n° 1. Sonnab. der 10 janv. 1880.

Nous devons placer ici l'observation signalée par Cohen à cette époque, dans la première édition de son Traité sur les maladies de la gorge, et rapportée dans la seconde édition : Deseases of the throat and aïr passages. New-York 1879, p. 538.

(4) Die laryngosk. und die laryngosk. chirurg. Tubingen 1873, p. 145.

(5) Laryngosk. und. kehlkopfkrank. Berlin 1874, p. 482 et suiv.

(6) Transact. of the obstetric. societ. London 1876, vol. XVIII, p. 2.

Société obstétricale de Londres, qui en ont reproduit le dessin sous l'inspiration du docteur Barnes.

Parmi les auteurs qui ont encore rapporté de nouveaux exemples de ces sortes de productions morbides, nous citerons : Fauvel (1), qui relate en 1876, trois observations de kystes du larynx, dont un occupait le bord libre de l'épiglotte, et les deux autres étaient situés sur les cordes vocales, l'un à la commissure antérieure, l'autre à la moitié antérieure de la surface du ruban vocal du côté droit. Beschorner (2), en 1877, qui publie en détail deux cas de kystes de l'épiglotte. Cohen (3), en 1879, qui rappelle deux exemples de kystes des aryténoïdes déjà mentionnés par lui en 1872. Enfin tout récemment, M. le professeur Sommerbrodt (4) vient de faire connaître trois nouveaux cas de kystes des cordes vocales ; et M. Heinze (5), une observation de kyste de la corde vocale gauche chez un homme de quarante ans, et un cas d'angiome du ventricule droit, chez un homme de trente-huit ans.

Nous compléterons cette énumération en mentionnant ici les quelques faits de ce genre, qu'ont bien voulu nous fournir la plupart de nos confrères spécialistes. M. le docteur Labus a eu l'obligeance de nous communiquer une observation de tumeur fibro-kystique opérée par les voies naturelles, qui ne rentre pas tout à fait dans le cadre que nous avons tracé, mais qui offre le plus grand intérêt en raison même de sa nature complexe. M. le professeur Schrotter nous dit avoir dans sa collection, deux cas de kystes de l'épiglotte observés

(1) Traité des maladies du larynx, vol. 1. Paris, 1876, (p. 475. Observ. CXIV, — p. 597. Observ. CCXXX, — p. 569. Observ. CCIX.)

(2) Berlin. Klin. Wochens., n° 42, 15 octobre 1877, quatorzième année, p. 620.

(3) Déjà signalé plus haut, c'est la reproduction du cas rapporté dans sa première édition. (Voir page ci-contre).

(4) Breslauer Arzstlichen Zeitsch. n° 1. Sonnab den 10 janv. 1880, publié séparément dans une petite brochure récente : Beitrage zur path. des Kehlk. Breslau 1880, p. 1 et suiv.

(5) Archiv. of laryngol., New-York, 1880. Vol. 1, n° 1, p. 24 et suiv, et vol. 1, n° 2, p. 134 et suiv.

depuis la publication de ceux que nous avons déjà mentionnés. M. le docteur Félix Semon de Londres, nous a adressé deux intéressantes observations de kystes des ventricules de Morgagni. MM. les docteurs Lennox Browne et Thomas Slewelyn de Londres, ont également bien voulu se départir en notre faveur de deux cas de tumeurs épiglottiques tirés de leur pratique spéciale, dont ils nous ont fourni tous les détails. M. Krishaber a eu aussi l'obligeance de nous envoyer une observation de kyste des cordes vocales, le seul qu'il ait observé durant sa longue pratique. Enfin, M Zawerthal de Rome, nous dit avoir rencontré vingt-deux fois une pareille altération, dont treize fois chez des femmes, et neuf fois chez des hommes ; quatre seulement de ces néoplasmes occupaient l'épiglotte et l'un des sujets était syphilitique.

A ces nombreux faits inédits, nous ajouterons deux autres exemples de kystes du larynx recueillis par le docteur Coupard à la clinique du docteur Ch. Fauvel, qu'il a bien voulu nous communiquer, et trois autres observations tirées de notre pratique personnelle. M. le docteur Morell-Machensie nous dit n'avoir point eu l'occasion de voir de nouvelles tumeurs kystiques de l'organe vocal, depuis les derniers cas qu'il a déjà publiés.

Si nous ajoutons à tous ces faits les observations de Turck (1) et de Gerhard (2), dont nous n'avons pu connaître ni l'année de la publication, ni les détails qui les concernent, nous arrivons au chiffre total de quatre-vingt treize observations, dont trente-quatre entièrement nouvelles.

Pour être exact et ne comprendre dans cette énumération que les tumeurs réellement kystiques, il nous faudrait peut-être éliminer d'abord la tumeur sanguine (Angiome) rapportée par le Dr Johnson, puis vingt cas de *kystes colloïdes* signalés par Tobold, en ne conservant que celui qu'il donne

(1) Nous n'attribuons à Turck qu'un seul cas de kyste du larynx au lieu de deux comme le font certains auteurs, car le premier fait signalé par lui n'est que la reproduction de l'observation publiée par Schrotter in Jahresber. der Klin. fur laryngosk. Vienne 1871. p. 50.

(2) Ziemssen's Cyclopœdia, vol. 7, p. 889.

comme étant de nature réellement kystique, faisant lui-même la distinction dans son ouvrage. Nous pourrions également supprimer les deux exemples rapportés par Cohen, kystes des aryténoïdes observés chez des sujets tuberculeux porteurs de lésions diathésiques au larynx ; et enfin, l'observation de tumeur fibro-kystique rapportée par le docteur C. Labus, et le cas d'angiome du Dr Heinze.

En groupant tous les autres faits, nous formerions encore un total de 68 cas de kystes du larynx, dont 38 intra-laryngés occupant : 33 fois les cordes vocales, 5 fois les ventricules de Morgagni ; et 25 extra-laryngés occupant : 23 fois l'épiglotte, et 2 fois seulement les aryténoïdes. Enfin, chez cinq malades ils occupaient une partie de l'organe vocal non spécifiée par les auteurs (1).

De ces 68 cas, 34 entièrement inédits se répartissent de la façon suivante : 9 sur l'épiglotte, 23 sur les cordes vocales inférieures, et 2 dans les ventricules de Morgagni.

En résumé, les recherches auxquelles nous nous sommes livré et les correspondances que nous avons eues avec la plupart de nos confrères étrangers, nous ont permis de rendre cette énumération aussi complète que possible. Nous sommes loin d'être d'accord avec le docteur Heinze (2), qui rapportant dernièrement une observation intéressante de kyste de la corde vocale gauche, disait en terminant : Les cas de tumeurs kystiques opérées jusqu'à ce jour, s'élèvent au nombre de 17 (Tobold 9, Sommerbrodt 3, Fauvel 2, Gibb. et Merkel un chacun) et les cas observés sont plus nombreux. Cet auteur semblait en effet, ne pas avoir connaissance des faits publiés par Durham, Bruns, Schrotter, Mackensie et quelques autres déjà cités.

(1) Ces cinq derniers cas comprennent les 3 faits signalés par Schrotter, sans aucun détail, et les observations de Turck et de Gérhardt.

(2) *Archiv. of laryngol.*, n° 1. 31 mars 1880. p. 26.

CHAPITRE PREMIER

Caractères généraux.

Définition.

Sous le nom de kyste, nous comprenons des tumeurs formées : 1° d'une paroi nettement circonscrite, organisée, dont la cavité ne communique ni avec l'extérieur, ni avec un conduit vasculaire, ni avec une muqueuse ou séreuse; 2° d'un contenu le plus souvent liquide, quelquefois plus épais, gélatineux et d'aspect colloïde.

Pathogénie.

La plupart des auteurs qui ont rapporté des exemples de productions kystiques de l'organe vocal, sont généralement d'accord pour admettre que ces néoplasmes sont le résultat d'une dilatation kystique des culs-de-sac glandulaires, par suite du rétrécissement ou de l'oblitération de leur canal excréteur.

Sous l'influence d'une cause toujours assez obscure et difficile à indiquer (gonflement, corps étrangers, etc.), les conduits des glandes deviennent imperméables, et comme la sécrétion se fait toujours d'une façon régulière ou même exagérée, le contenu ne pouvant se vider au dehors, s'accumule en arrière de l'obstacle déterminant bientôt la dilatation des culs-de-sac glandulaires où il est enfermé. D'autres fois, le kyste se forme aux dépens du canal excréteur lui-même, dont l'orifice est fermé soit par une compression extérieure, soit par le gonflement de ses parois, ou un bouchon de mucus desséché.

Pour M. Zawerthal, professeur de laryngoscopie à Rome, les choses ne se passeraient pas ainsi, et voici l'opinion qu'il exprimait dans une lettre qu'il a eu l'obligeance de nous adresser : « Dans la majorité des cas observés par moi, j'ai pu constater que les malades porteurs des néoplasmes, étaient des sujets scrofuleux, et j'ai pu me convaincre que le lymphatisme jouait un grand rôle dans la production de ces tumeurs. Peut-être même leur origine est-elle la suivante : chez les individus dont le système lymphatique, vaisseaux et ganglions, est développé d'une façon anormale, l'exagération des fonctions du larynx détermine-t-elle d'un côté, une sécrétion exagérée des follicules et des glandes, et de l'autre, un rétrécissement du canal ou de l'orifice excréteur, d'où formation consécutive de tumeurs kystiques. » Ainsi, pour M. Zawerthal, la diathèse strumeuse jouerait un grand rôle dans la production de ces tumeurs ; cependant nous devons dire qu'il est le seul ayant fait ces remarques, et que dans tous les autres cas rapportés par les auteurs, ni cette diathèse, ni les autres, n'ont reçu de mention spéciale; d'un autre côté, l'origine glandulaire des kystes nous paraît incontestable.

Anatomie pathologique.

Les kystes du larynx, que Virchow a désignés sous le nom de *polypes vésiculaires*, et qu'il compare aux œufs de Naboth, sont formés d'une enveloppe mince, généralement assez résistante, recouverte par la muqueuse où ils se sont développés, et ayant probablement la même composition histologique que les poches kystiques développées dans d'autres organes (langue, joues, amygdales, etc., etc.) ; leur contenu est parfois liquide, jaunâtre et transparent; parfois épais, visqueux, blanchâtre et d'apparence colloïde ; d'autres fois enfin, il est rougeâtre, sanguinolent, lorsqu'il s'est fait à l'intérieur du kyste de petites hémorrhagies capillaires. Il est évident que dans ce dernier cas, on trouve sous le microscope des éléments sanguins (globules rouges, globules blancs,

cristaux d'hématoïdine), associés aux cellules épithéliales normales ou en voie de dégénérescence granulo-graisseuse, et aux granulations graisseuses libres, que l'on a l'habitude d'y rencontrer.

Voici un cas de cette nature, que nous avons récemment observé.

OBSERVATION I. — *(Personnelle).*

Kyste de la corde vocale inférieure gauche. — Hémorrhagie capillaire dans l'intérieur de la poche. — Écrasement à l'aide de la pince à polype. — Guérison.

Le 5 mai 1880, Mlle Anna G..., âgée de vingt-huit ans, couturière, d'une commune des environs de Bordeaux, me fut adressée par un de mes bons amis, pour un enrouement qui datait depuis longtemps déjà, et pour lequel elle avait employé tout l'arsenal des gargarismes dont dispose notre thérapeutique.

Cette demoiselle a été réglée à dix-sept ans et toujours d'une façon régulière ; elle dit avoir eu à l'âge de sept ou huit ans, une fièvre typhoïde, dont elle se rappelle vaguement.

Les antécédents héréditaires n'offrent aucune particularité digne d'être notée.

La malade ne peut me fixer sur les débuts de son enrouement, qu'elle croit avoir toujours eu, mais à un degré bien moindre; en effet, jusqu'en 1878, elle avait pu fredonner quelques airs et même chanter un peu, sans éprouver trop de difficultés ; le timbre de la voix était néanmoins toujours voilé et un peu rauque. Depuis cette époque, l'enrouement avait progressivement augmenté, et peu de temps après, l'émission des notes élevées était devenue de plus en plus difficile; bientôt le chant devint impossible (la malade apprit alors à siffler pour se distraire en travaillant). « Le matin, surtout, dit la malade, je ne pouvais émettre que » quelques sons rauques que l'on entendait à peine, et encore » étais-je obligée auparavant, de toussailler pendant près d'un » quart d'heure. » La phonation devenait de plus en plus rauque, la respiration elle-même était parfois embarrassée, et la malade ne pouvait faire une longue inspiration; la marche rapide, les montées, l'essoufflaient à un très haut degré.

Lorsqu'elle se présenta à mon examen, l'état général paraissait excellent, elle était forte et bien constituée.

Sa voix était absolument couverte, éraillée par moment, et ressemblait en tous points à celle des personnes qui s'adonnent à la boisson (voix crapuleuse). A quelques pas de la malade, on percevait un son très voilé, mais il était impossible de distinguer tous les mots qu'elle prononçait ; de temps à autre, une ou plusieurs syllabes ne sortaient pas. Elle se plaignait aussi de quelques quintes de toux, surtout le matin, car il lui semblait toujours avoir « quelque chose » dans la gorge dont elle aurait voulu se débarrasser. L'expectoration était muqueuse, sans caractères.

A l'examen, le pharynx est en très bon état ; la muqueuse du larynx est saine, mais au niveau du tiers antérieur du bord libre de la corde vocale inférieure gauche, j'aperçois une tumeur ayant environ le volume d'un noyau de cerise, uniformément arrondie, à surface lisse et unie. La surface d'implantation de la tumeur est large, et cette dernière ressemble plutôt à une demi-sphère appliquée sur le bord libre du ruban vocal. *(Voir fig. 1).*

Fig. 1.

L'aspect du néoplasme est blanchâtre, opalin, et transparent dans la plus grande partie de son étendue, mais d'un rouge foncé en plusieurs points assez limités, surtout au niveau de sa base ; un vaisseau très délicat parcourt la tumeur d'avant en arrière, se divisant en deux ou trois petites branches à peine perceptibles, tellement elles sont fines. La sonde déprime facilement le centre de la tumeur, qui reprend son volume primitif aussitôt la pression terminée.

Je pose le diagnostic de *tumeur kystique de la corde vocale inférieure gauche,* et propose à la malade de la débarrasser du néoplasme qui lui occasionne les divers symptômes dont elle se plaint.

Elle se décide aussitôt, et à l'instant même (c'était le matin), je fais deux ou trois introductions de la pince à polype pour habituer la malade au passage de l'instrument ; puis je lui propose de revenir le jour même, quelques heures plus tard. Au moment où la malade s'en va, l'examen laryngoscopique montre une certaine rougeur de tout l'infundibulum laryngien, et la tumeur elle-même a un aspect rosé transparent assez prononcé, ayant une certaine analogie avec une graine de groseille rouge, dont elle n'a pas toutefois la teinte aussi uniforme (quelques points de la tumeur sont un peu plus foncés). Vers quatre heures, la malade se présente de nouveau chez moi ; la tumeur a conservé sa teinte rougeâtre. J'introduis la pince à polype une première fois dans le larynx, et comme la malade supportait bien l'instrument, je pus saisir la tumeur entre les mors de l'instrument et l'écraser. Je ne retirais au bout de ma pince que quelques fragments de l'enveloppe du kyste et un peu de sang rouge ; la malade expectore aussitôt quelques crachats sanguinolents et je fais une application du miroir laryngien : la tumeur est complètement affaissée, un lambeau de la poche, encore adhérant à la corde par un mince pédicule, flotte dans l'intérieur du larynx. *Les deux cordes vocales sont couvertes de sang.* Le point d'implantation de la tumeur a un aspect sanieux, rougeâtre. Je cautérise cette partie du larynx avec une solution de chlorure de zinc au 1/20. J'ajouterai qu'au moment de l'abrasion du kyste, la malade s'est parfaitement rendu compte que je l'opérais, et a éprouvé une assez vive douleur.

Aussitôt l'opération terminée, notre jeune fille peut parler à haute voix, mais le timbre est toujours un peu rauque.

Elle part ensuite pour la campagne et revient me voir huit jours après ; je pratique alors une cautérisation du pédicule avec une solution de nitrate d'argent au 1/10 : sensation de brûlure interne, léger accès de suffocation ; je touche cette partie du larynx trois jours de suite avec la même solution, et la malade me quitte de nouveau.

Le 26 mai, on aperçoit encore à la place de la tumeur, un morceau de l'enveloppe flottant sur le bord libre de la corde vocale. La voix est assez claire, le chant est possible, sauf pour l'émission des notes élevées. La respiration est devenue très libre ; la malade peut marcher, courir, sans éprouver d'essoufflement.

Cautérisations successives pendant trois jours au nitrate d'argent (solut. 1/10.)

Le 3 juillet, il existe à peine une légère saillie un peu rugueuse au point d'insertion du kyste, saillie légèrement rosée ; le lambeau de la poche a disparu. Cautérisation au chlorure de zinc (solut. 1/10.)

La voix est normale et bien timbrée.

Je viens de revoir la malade ces jours derniers (10 août) ; elle peut aujourd'hui chanter facilement ; sa voix est presque tout à fait normale.

L'intérêt de cette observation est surtout dans la présence du sang à l'intérieur de la poche du kyste ; nous ne serions pas éloigné de croire, que les essais d'introduction de la pince, que nous avions faits le matin même de l'opération, auraient suffi pour déterminer la rupture de quelques vaisseaux de nouvelle formation qui se trouvaient à la partie interne de l'enveloppe de la tumeur, dont le contenu se sera épanché au milieu du liquide séreux préexistant. Il s'est fait, en un mot, une véritable hémorrhagie capillaire qui a changé la coloration du néoplasme et celle du liquide qu'il renfermait.

Comme il est excessivement difficile de se procurer un lambeau de l'enveloppe des kystes intra-laryngés suffisant pour pratiquer l'examen micrographique, les caractères que nous allons exposer sont ceux des tumeurs épiglottiques, dont la structure ne doit pas différer de celle des kystes occupant d'autres points de l'organe vocal.

Les auteurs qui ont rapporté quelques observations de kystes de l'épiglotte, ont bien essayé de donner un aperçu de la structure anatomique de ces néoplasmes, mais aucun d'eux n'a pu l'établir d'une façon définitive, soit qu'il n'ait pu extraire aucune parcelle de la paroi du kyste, soit que le lambeau retiré n'ait pas été conservé (Schrotter).

Plus heureux sous ce rapport, que nos prédécesseurs, nous avons pu recueillir presque en totalité la calotte du kyste enlevé à un de nos malades, et la soumettre à l'examen histologique, que nous avons pratiqué dans le laboratoire du docteur Latteux, à Paris, après avoir fait subir à la pièce les préparations préliminaires d'usage (alcool, gomme picri-

quée, alcool de nouveau). D'après cet examen, et d'après ce que rapportent les auteurs, nous pensons que les kystes du larynx sont formés :

1° D'un contenu le plus souvent liquide, incolore, mais parfois visqueux et d'aspect colloïde, gélatineux ou même d'aspect sanguinolent (1), contenant quelques cellules rondes, pâles, des cellules épithéliales régulières ou déformées, en voie de dégénérescence granulo-graisseuse et quelques granulations graisseuses libres (parfois quelques globules rouges ou blancs diversement altérés et des cristaux d'hématoïdine). Le liquide dont Schrotter avait déjà pratiqué l'examen histologique, contenait à peu près les mêmes éléments, c'est-à-dire des cellules ovales avec un ou deux noyaux, de la matière granulée et un grand nombre de granulations graisseuses.

2° La poche des kystes est constituée par une membrane assez épaisse et généralement résistante, d'une coloration jaunâtre sale, bien souvent parcourue par quelques fins réseaux vasculaires, toujours délicats et plus ou moins sinueux, se ramifiant à sa surface.

L'examen histologique à un faible grossissement (*80 D. — object. I, oc. I*, de Nachet) permet de remarquer en allant de dehors en dedans : (*Voir fig. 3*):

1° Une couche épithéliale très épaisse dans laquelle on distingue deux zones, l'une externe formée de cellules épithéliales aplaties contenant encore un noyau également aplati ; l'autre interne, à cellules polyédriques à peu près uniformes avec noyaux ronds et granuleux.

Cette couche correspond à la zone épithéliale de la muqueuse linguale, qui forme par conséquent le revêtement externe de la poche du kyste et a été simplement soulevée par ce dernier; à son bord interne se trouvent à peine quelques ondulations, et l'épaisseur de cette première couche est apparemment plus considérable qu'à l'état normal, car il

(1) Le docteur Johnson a signalé un cas dans lequel la poche du kyste contenait un liquide séro-sanguinolent.

s'est fait un véritable travail hypertrophique de la couche épithéliale qui recouvre la tumeur.

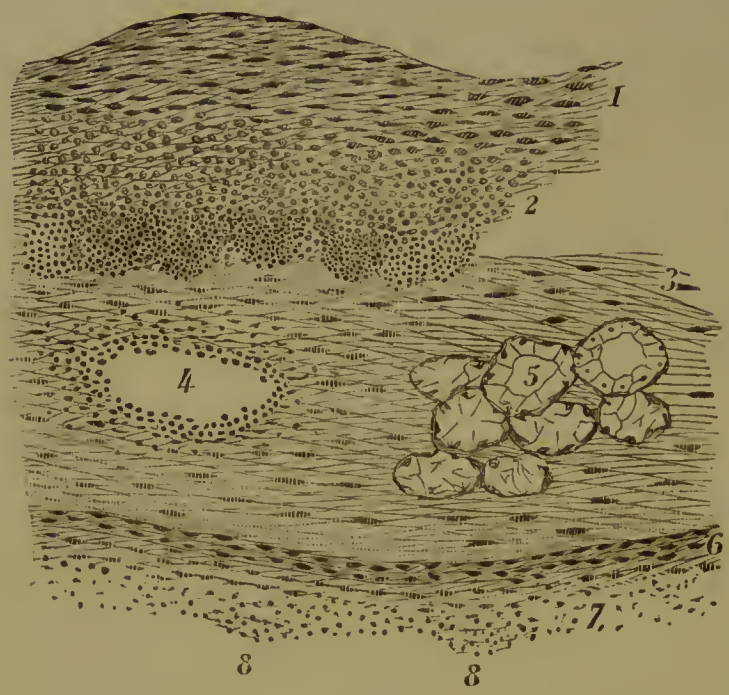

Fig. 2.

(Grossis. 80 D. — Obj. 1. — Oc. 1. — de Nachet)

1. Couche épithéliale portion superficielle, formée de cellules aplaties, contenant un noyau aplati.
2. Couche épithéliale à cellules polyédriques avec noyau rond et grannuleux.
3. Couche conjonctive (derme de la muqueuse) avec cellules embryonnaires.
4. Vaisseau sanguin coupé perpendiculairement à l'axe vertical.
5. Culs-de-sacs glandulaires plus ou moins altérés.
6-7-8. Couche interne (voir fig. 4).

2° Au-dessous de cette première zone, on rencontre une couche conjonctive (derme de la muqueuse) évidemment hypertrophiée, et montrant des fibres élastiques très accentuées et très volumineuses, colorées vivement en jaune par le picro-carminate; ces fibres sont disposées sans ordre, mais en nombre très considérable ; on trouve également des cellules embryonnaires, surtout abondantes dans les points qui correspondent à l'hypertrophie de la couche épithéliale.

3° Enfin à la partie interne, on constate une deuxième zone épithéliale formant le revêtement du kyste et également composée de deux couches distinctes. (*Voir fig. 3*).

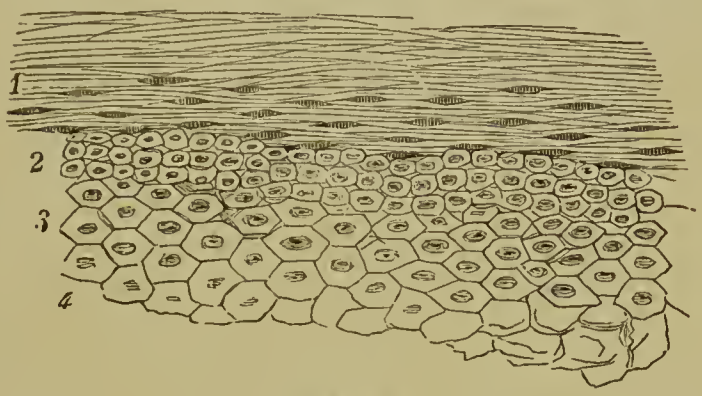

Fig. 3.

Grossis. — Obj. 3. — Oc. 1. — de Nachet).

1. Couche de cellules granuleuses sans noyaux, vivement colorée par le picro-carminate.
2. Zone de cellules polyédriques plus ou moins aplaties contenant un noyau allongé.
3. Même zone que la précédente où les cellules et les noyaux ont leur forme normale.
4. Cellules épithéliales en voie de déformation et prêtes à tomber dans l'intérieur de la poche du kyste; en plusieurs points les noyaux ont déjà disparu.

L'une, vivement colorée en rouge par le picro-carminate, est formée de cellules granuleuses sans noyaux; l'autre, interne à cellules polyédriques plus ou moins aplaties, contenant des noyaux allongés et montrant en certains points des phénomènes de desquamation. Cette dernière couche est absolument identique avec la couche la plus externe de la muqueuse.

Ajoutons que sur plusieurs de nos coupes nous avons trouvé dans la zone conjonctive (2e couche. — *Voir fig. 2*). quelques culs-de-sacs glandulaires en voie de dégénérescence, appartenant, sans nul doute, à la muqueuse linguale soulevée par la tumeur avec tous ses éléments; chacune de nos coupes contenait également un ou plusieurs petits vaisseaux dont les parois étaient formées de cellules embryonnaires tassées les unes à côté des autres.

Fréquence.

De l'avis à peu près unanime de tous les observateurs, les kystes du larynx (nous parlons ici des tumeurs intra et extra-laryngées), sont des lésions rares à l'intérieur de l'organe vocal, et très rares en dehors de cet organe. Seul, M. le professeur Sommerbrodt pense qu'ils sont plus fréquents sur les cordes vocales inférieures qu'on ne le croit généralement, ayant eu l'occasion d'en observer quelques cas dans un temps relativement court; il avoue toutefois que ce sont les premiers qu'il a rencontrés durant sa pratique. Il nous paraît peut-être hasardeux de tirer des conclusions de quelques faits personnels, car tout le monde sait combien il arrive fréquemment à un praticien d'avoir des séries de malades, toujours les mêmes pendant un certain laps de temps, et combien serait fausse une statistique basée seulement sur un temps limité, ou sur quelques faits isolés.

C'est d'après l'ensemble des observations rapportées jusqu'à ce jour, que nous regardons, comme rare, l'affection qui nous occupe en ce moment, et nous sommes en ce point d'accord avec la plupart de nos confrères dont nous allons brièvement résumer les diverses opinions.

M. le docteur Morell-Mackensie n'a pas observé de kyste du larynx depuis les derniers cas publiés par lui en 1871, et M. le docteur Schrotter ne possède dans sa collection que deux nouveaux exemples de kystes de l'épiglotte, observés pendant la vie (1).

Bruns, dans un court alinéa consacré à cette affection dit : « Il paraît que l'on trouve *plus rarement* parmi les néoplasmes, des tumeurs kystiques ou des tumeurs vasculaires à l'intérieur du larynx, j'en ai pour ma part observé seulement deux cas (2). » M. le Dr C. Labus, répondant à une question que nous lui avions adressée à ce sujet, nous écrit : « Quant à la demande que vous me faites, si

(1) Lettres particulières.

(2) Bruns. Die Laryng. und Laryng. Chir. 1873. p. 145.

j'ai remarqué quelques cas de kyste dans le larynx, je m'empresse de vous répondre que sur 90 tumeurs du larynx, dont 60 opérées, je n'ai rencontré que l'exemple de tumeur fibro-kystique analysé dans ma brochure. » M. le professeur Zawerthal s'exprime en ces termes : « Dans l'Italie centrale, les polypes kystiques du larynx ne sont pas nombreux, j'ai observé cette altération de la muqueuse vingt-deux fois seulement, dont treize fois sur des femmes et neuf fois sur des hommes, quatre seulement de ces néoplasmes occupaient l'épiglotte. » L'auteur ne nous dit pas, si dans tous les cas de tumeurs intra-laryngées, il n'existait aucune lésion concomittante, si les tumeurs étaient volumineuses et si elles ont été opérées. Ce nombre de 22 cas rapporté par cet auteur, forme à lui seul un total plus considérable que tous les cas publiés jusqu'à ce jour, et il est probable qu'il a compris dans cette énumération, quelques légères dilatations des culs-de-sacs glandulaires (adénomes) méritant à peine le nom de tumeur kystique.

Les observations rapportées par le docteur Fauvel se résument à quatre, dont une sur l'épiglotte et trois dans l'intérieur du larynx. Le docteur Krishaber n'a pu nous fournir qu'un seul cas de cette nature, et les docteurs Lennox Browne, Félix Semon, Thomas Slewelyn de Londres, sont également de notre avis, et regardent les kystes du larynx comme une affection rare (1).

Enfin Beschorner (2) en 1877, publiant deux cas de kystes de l'épiglotte écrivait : « Les kystes du larynx sont loin d'être fréquents, mais ceux de l'épiglotte sont tout à fait rares, et vous feuilleterez en vain tous les livres d'anatomie pathologique, pour en trouver quelques cas. Sur 693 cas de polypes du larynx, recueillis dans les statistiques de Tobold, Mackensie, Schrotter, Cohen, et dans mes propres observations, je n'ai pu réunir que 45 cas de tumeurs kystiques, soit 6 p. 100, dont quatorze seulement avaient pour siége l'épiglotte, soit 2 p. 100 pour les tumeurs de cette nature. »

(1) Lettres particulières.
(2) *Loc. cit.*

Les proportions établies par cet auteur nous paraissent assez exactes et sont encore confirmées par la statistique du docteur Fauvel, où sur un total de 300 polypes du larynx, nous trouvons quatre kystes, dont un seulement sur l'épiglotte.

On comprendra aisément que nous ne basions pas notre statistique sur les faits rapportés par nous dans ce travail, puisque la plupart des auteurs ne disent pas quel nombre de polypes ils ont observés, avant de rencontrer quelque tumeur kystique.

En résumé, les kystes sont rares dans le larynx, tout à fait rares en dehors de cet organe, et exceptionnels sur les aryténoïdes ou les replis ary-épiglottiques.

CHAPITRE II

Kystes occupant la cavité du larynx.

(Intra-laryngés).

I. — Étiologie.

Les causes susceptibles de déterminer l'éclosion des kystes du larynx sont : les unes prédisposantes, et ont rapport à l'âge, au sexe, aux diathèses, à l'hérédité; les autres, appelées efficientes par les auteurs Allemands, auraient une influence plus prononcée sur la production de ces lésions et seraient : les hypérémies chroniques de la muqueuse du larynx, les inflammations catarrhales répétées, les vapeurs ou poussières irritantes, les corps étrangers. Avant de passer en revue chacune de ces causes, nous devons dire que leur influence est loin d'être nettement établie, et que la prédisposition du sujet, prédisposition innée ou acquise, nous semble surtout devoir être rangée en première ligne, parmi ces dernières.

Age. — On a pu voir dans l'énumération que nous venons de faire ; que l'étiologie des kystes du larynx diffère peu de celle des autres polypes en général; c'est surtout entre vingt-cinq et cinquante ans, c'est-à dire dans la période moyenne de la vie, que l'on rencontre plus particulièrement cette maladie. Sur dix-huit sujets porteurs de ces lésions, dont l'âge a été mentionné, treize étaient compris entre ces deux limites et une seule fois le malade avait dépassé

soixante ans, c'était chez un malade soigné par Bruns dont nous allons rapporter l'observation. Les quatre autres fois, les malades étaient compris entre quatorze et vingt-cinq ans.

Les kystes intra-laryngés ne semblent pas avoir été observés au-dessous de quatorze ans. L'on ne s'étonnera pas de la rareté de ces tumeurs chez l'enfant, si l'on songe combien les autres genres de polypes sont rares à cet âge, puisqu'en 1867, le nombre des cas signalés, ne s'élevait pas au-delà de quarante-six (Th. de Causit, p. 4) et que depuis cette époque, bien peu de faits nouveaux ont été publiés (1).

OBSERVATION II

Tumeur kystique du ventricule droit.

(Bruns, Die Laryngosk. und die Laryngosk. chirurg. Tübingen. 1865, p. 383.)

Le docteur B..., conseiller intime de médecine à St..., en Prusse, *âgé de soixante-quatre ans*, s'apercevait que depuis quelques années sa voix devenait enrouée et prenait un timbre couvert, au point que durant l'hiver 1862-63, il ne pouvait parler à haute voix qu'en faisant des efforts assez considérables; au commencement de l'hiver 1864, l'enrouement fit encore des progrès, et parfois même le malade était aphone; il n'observait aucun autre symptôme. L'examen laryngoscopique pratiqué en 1863, révéla la présence d'un polype ayant la grosseur d'un noyau de cerise et occupant la corde vocale inférieure droite. Depuis cette époque, le malade ayant éprouvé une certaine gêne pour respirer, se décida à se faire opérer au mois de mai 1864.

A ce moment sa voix était rauque, il n'avait pas de dyspnée, mais il toussait et crachait un peu, s'étant enrhumé pendant son voyage.

A l'examen laryngoscopique pratiqué le 5 mai, je constatais une tumeur arrondie, mesurant 8 millimètres de diamètre, et faisant saillie en dehors du ventricule droit, vers la partie moyenne du larynx; sa surface légèrement aplatie reposait sur

(1) Nous avons rapporté un cas de papillomes chez un enfant de cinq ans Ann. des mal. de l'or. et du larynx. Mai 1880).

la corde vocale droite, et sa convexité tournée en haut, attirait vers l'intérieur du larynx la bande ventriculaire du côté droit qui la recouvrait. La tumeur siégeait presque toute entière dans le ventricule dont elle occupait toute la profondeur jusqu'au niveau du repli ary-épiglottique. La partie visible de la tumeur était lisse, luisante, arrondie et d'un jaune grisâtre, transparente; on voyait, à sa surface, un léger réseau vasculaire qui la parcourait d'avant en arrière, se séparant en deux petites branches.

La consistance de la tumeur était peu considérable, et l'on pouvait la déprimer avec la sonde. Pendant les mouvements de phonation, la tumeur sortait davantage du ventricule où elle était logée, et venait se mettre en contact avec la bande ventriculaire du côté gauche et la corde vocale de ce côté; la tumeur n'était alors qu'à deux millimètres de la commissure antérieure, où se produisait chaque fois une sécrétion muqueuse aérée. Pendant l'inspiration, la tumeur dépassait d'environ 3 millimètres la corde droite.

Le reste du larynx était le siége d'une légère rougeur, surtout au niveau de la partie postérieure des cordes vocales.

Le diagnostic fut : *Polype vésiculaire du ventricule droit.*

La paroi du polype était sans doute formée par la muqueuse soulevée par l'hypertrophie de quelques culs-de-sac glandulaires, très nombreux dans cette partie du larynx.

Il était inutile de songer à l'extirpation de la tumeur, une simple ponction et excision de l'enveloppe devaient suffire pour obtenir la guérison. L'excision était un moyen plus sûr pour éviter la récidive, mais il était difficile d'introduire le couteau dans le larynx, à cause de l'inflammation qui se produisait aussitôt; de plus, la place étant très étroite pour manier l'instrument, ce dernier glissait sur la tumeur sans jamais l'inciser, aussi ai-je pensé à pratiquer une simple ponction, qui fut faite le 14 mai avec le couteau couvert à deux tranchants. Il s'écoula aussitôt un liquide grisâtre, ressemblant à la colle des relieurs, liquide qui suintait à la surface de la tumeur, comme une perle grise, et qui se répandit bientôt dans tout le ventricule. Pendant la phonation, les deux côtés du larynx pouvaient s'affronter; néanmoins, le liquide sortait difficilement à cause de sa consistance. Il fut impossible d'en estimer la quantité et de pratiquer l'examen histologique. Vingt-quatre heures après l'opération, la tumeur avait diminué de moitié, et deux jours après, elle atteignait à peine le bord libre de la bande ventriculaire; on pouvait aper-

cevoir toute la surface de la corde vocale inférieure droite, pendant que le malade parlait.

Le 18 et 19 mai, le polype ne mesurait plus que 2 millimètres de haut; la voix revenait (un changement notable s'était du reste déjà produit aussitôt après la ponction) et quatre jours plus tard, elle était vibrante, le malade pouvait parler à haute voix, et même chanter, l'émission des notes élevées se faisant avec facilité. Le malade dit avoir retrouvé sa voix d'autrefois. Le reste de la tumeur étant caché dans l'intérieur du ventricule, il ne fallut plus songer à une nouvelle intervention chirurgicale; le 20 mai, le malade quitta Tubingen guéri.

A la fin du mois de novembre, il m'écrivait qu'il n'était survenu aucun changement dans son état, que sa voix était toujours bonne, bien qu'il fut obligé de lire et de parler souvent à haute voix.

Sexe. — Le sexe masculin semble peut-être un peu plus particulièrement exposé à cette maladie, puisque dans nos observations, neuf fois les sujets étaient du sexe masculin et sept fois seulement du sexe féminin; mais les proportions à établir d'après ces faits ne permettent pas de tirer des conclusions bien définitives en faveur de l'un ou de l'autre sexe.

Antécédents diathésiques. — Ils ne paraissent jouer aucun rôle dans la production de cette maladie et n'ont été notés dans aucun des cas publiés jusqu'à ce jour. Nous n'avons, en ce qui nous concerne, trouvé aucune trace de ces affections chez les différents malades que nous avons observés.

Hérédité. — Cette dernière cause n'a aucune influence, et n'a été indiquée par aucun auteur. Nous en dirions volontiers autant de la *nature du tempérament*, si le Dr M. le professeur Zawerthal ne nous avait communiqué ses idées au sujet de l'influence qu'il croit être exercée par la diathèse strumeuse sur la production de ces tumeurs. Tous les sujets chez lesquels il a observé la présence de kystes dans le larynx, étaient profondément entachés de scrofule.

Parmi les *causes efficientes*, capables de faire naître ou de hâter le développement de ces tumeurs, nous citerons :

Les hypérémies chroniques de la muqueuse du larynx, que M. Morell Mackensie considère comme un des fac-

teurs les plus importants susceptibles d'engendrer les tumeurs bénignes du larynx, et peut-être les kystes, ajouterons-nous, puisque les mêmes causes doivent être invoquées dans les deux cas.

Les inflammations catarrhales simples et répétées, qui, déterminant une hypersécrétion des glandes de la muqueuse, peuvent se localiser plus spécialement en un point de l'organe, et déterminer l'obstruction d'un ou plusieurs conduits excréteurs, soit par l'interposition d'un bouchon de mucus concrété placé à l'entrée du canal glandulaire, soit par l'accolement de ses parois, résultat du gonflement déterminé par l'inflammation répétée de sa surface. Comme conséquence, il se fait une dilatation des culs-de-sacs glandulaires, ou des canaux excréteurs eux-mêmes, pouvant occasionner la formation d'un véritable kyste muqueux, si la perméabilité vient à ne pas se rétablir au moment de la régression que subit le processus inflammatoire.

Les vapeurs ou poussières irritantes qui agissent en produisant un catarrhe aigu ou chronique de la muqueuse laryngienne, et des nombreuses glandes qu'elle contient.

Enfin, nous citerons, pour mémoire, les *corps étrangers* qui, dans un cas rapporté par M. Sommerbrod (1), ont par leur contact à la partie postérieure du larynx, déterminé la formation d'un petit *kyste sanguin* sur la face dorsale de la partie postérieure de l'organe vocal.

Les diverses fièvres éruptives, variole, scarlatine, rougeole et l'érysipèle, signalés par quelques auteurs parmi les causes susceptibles d'occasionner la formation des autres tumeurs bénignes du larynx, ne semblent pas devoir prendre place dans l'étiologie des productions morbides qui font le sujet de notre travail.

II. — Symptomatologie.

Comme dans l'étude des polypes en général, nous aurons à considérer d'abord les symptômes locaux ou fonctionnels

(1) Cité par Mackensie, in diseases of the throat and nose. (Lond. 1880, p. 143.)

(mode de début, altération de la voix, toux, douleur, gêne à la déglutition, dyspnée, accès de suffocation) qui sont perçus aussi bien par le malade que par le médecin, et les symptômes physiques ou objectifs qui sont de beaucoup les plus importants pour établir le diasgnotic de allésion qui nous occupe (auscultation, expectoration, abaissement forcé de la langue, toucher digital, examen laryngoscopique, cathétérisme laryngé).

A. — Symptômes fonctionnels. — Lorsqu'il s'agit de kystes intra-laryngés occupant, soit les cordes vocales inférieures, soit les ventricules de Morgagni, on peut généralement remonter au début de la maladie, et se faire une idée à peu près exacte de l'âge de la tumeur; l'altération de la voix est alors un guide presque certain, indiquant les divers changements de volume qui ont pu survenir dans la production morbide. Mais il est très rare d'assister au début de l'affection et de soigner le malade à ce moment; lorsqu'il consent à venir consulter un médecin, les néoplasmes datent souvent de plusieurs années et ont déjà atteint un certain volume.

1o Altération de la voix. — Nous venons de dire que l'altération de la voix est le premier symptôme qni éveille l'attention des malades, et nous pourrions ajouter que c'est un *symptôme constant*, noté dans toutes les observations, ayant même parfois existé seul à un degré plus ou moins prononcé. L'on ne saurait être étonné de la présence des troubles vocaux chez la plupart des sujets atteints de kystes intra-laryngés, si l'on songe que ces tumeurs siégent de préférence sur les cordes vocales inférieures, ou dans les ventricules de Morgagni, qu'elles gênent toujours les vibrations ou le rapprochement des cordes vocales, et entravent par conséquent la phonation (1).

(1) On sait, en effet, qu'au moment de l'émission de la voix, les deux cordes vocales viennent se mettre en contact dans toute leur longueur, et toutes les fois que ces mouvements ne peuvent s'accomplir, la phonation est toujours plus ou moins altérée.

Au début, la voix peut être simplement un peu enrouée, son timbre devenir moins clair, son intensité moindre, et tous ces symptômes rester stationnaires, si la tumeur elle-même n'augmente que très lentement. Mais dès que cette dernière a acquis un volume plus considérable, les troubles vocaux augmentent à leur tour, et peuvent même aller jusqu'à une aphonie complète, ce qui est rare; il est beaucoup plus commun d'observer un enrouement presque uniforme, une extinction de voix, ou plus exactement une voix « crapuleuse » désagréable, ayant la plus grande analogie avec celle que l'on observe chez les filles de mauvaise vie, ou les personnes qui s'adonnent à la boisson.

Si le kyste prend naissance dans l'intérieur de l'un des ventricules, ou à la partie inférieure de la face laryngée de l'épiglotte, il pourra ne déterminer aucune altération de la voix, tant qu'il n'aura pas acquis un volume assez considérable pour gêner les vibrations ou les mouvements des cordes vocales, et sa présence dans le larynx passera inaperçue. Ce sont surtout les tumeurs occupant l'un des ventricules, dont on pourra méconnaître l'existence au début,puisque l'on ne peut les apercevoir qu'au moment où elles viennent faire saillie au dehors, soit pendant la phonation, soit pendant les efforts de toux ou d'expuition.

Mais, ainsi que l'a déjà fait observer le Dr Ch. Fauvel dans son remarquable livre (1), l'altération de la voix, toutes choses égales d'ailleurs, est d'autant plus prononcée, que la tumeur est plus rapprochée de l'angle antérieur des cordes vocales, puisque dans ces cas, le défaut de rapprochement est bien plus considérable, le polype jouant le rôle d'un corps étranger introduit entre les deux branches d'un compas.

Enfin il peut encore arriver, si le malade sait chanter, comme dans l'observation de Bruns (*Observ. II*), que l'émission des notes hautes ne puisse se faire d'emblée, et que pour donner certaines notes élevées, le malade soit obligé de commencer par des sons graves passant graduellement à un

(1) *Loc. cit.*, p. 202.

registre au-dessus du premier. Toutes les dernières notes ne sont jamais pures et bien timbrées.

Une particularité digne d'être notée, c'est que les *kystes du larynx ne se pédiculisent jamais*, et que par conséquent, les intermittences de raucité et de clarté de la voix sont à peine marquées (1). On ne pourrait constater ces intermittences que dans les cas de tumeurs érectiles (*angiomes caverneux)* susceptibles de se gonfler au moment des congestions passagères de l'organe, et de diminuer de volume dans les cas contraires, mais les faits de ce genre sont de véritables curiosités pathologiques.

2° Toux. — La toux fait bien souvent défaut, et lorsqu'elle existe elle suit les modifications de la voix; comme cette dernière, elle peut être rauque, basse, voilée, éteinte ou cassée. D'autres fois elle apparaît, soit sous forme de quintes convulsives assez fatiguantes pour le malade, soit comme celle de la pharyngo-laryngite granuleuse, consistant en un simple « hem ». Elle ne diffère pas autrement de la toux que que l'on observe dans le cours des autres polypes occupant la cavité laryngienne, et le lecteur pourra se reporter aux intéressantes monographies écrites sur les tumeurs de cet organe.

3° Douleur. — Elle est nulle et se borne quelquefois à la sensation d'un corps étranger qui gêne le malade, et le force à tousser pour se débarrasser de l'obstacle qu'il ressent à l'arrière gorge. Les sensations de brûlure ou de picotements éprouvés par le patient, sont dues en général à une pharyngo-laryngite chronique concomittante.

4° Respiration. — Cette importante fonction du larynx ne subit une atteinte appréciable que lorsque la tumeur a acquis un développement assez considérable pour empêcher l'entrée

(1) Dans les cas de polypes pédiculés, la tumeur grâce à sa mobilité relative, peut être entraînée pendant l'expiration assez loin des cordes vocales, pour ne pas gêner la phonation; alors la voix du malade peut être à peu près claire pendant quelques instants, jusqu'au moment où la tumeur subissant un mouvement contraire, vient de nouveau se placer entre les deux rubans vocaux.

de l'air dans les voies respiratoires. La respiration peut être gênée, soit d'une façon continue, ce qui est rare, et exigerait l'existence d'une tumeur bien volumineuse (1), soit par intervalles, au moment où le malade veut se livrer à un effort, à un exercice pénible, lorsqu'il veut parler un peu vite, monter des escaliers ou se mettre en colère. On a rarement noté des accès de suffocation *(Observ. IV)*.

Nous devons à l'obligeance du docteur Félix Semon (de Londres), les deux observations suivantes, où les troubles respiratoires ont été notés avec soin par l'auteur qui a bien voulu joindre à son intéressante communication, le dessin que nous avons fait reproduire *(fig. 4)*.

OBSERVATION III. — *(Inédite)*.

Kyste du ventricule de Morgagni du côté droit. — Incision avec le bistouri laryngien. — Guérison.

Il s'agit d'un jeune homme de vingt-cinq ans qui avait la voix enrouée, et était même presque aphone; lorsqu'il vint consulter M. le docteur F. Semon, il n'avait pas de dyspnée et n'accusait d'autre symptôme qu'un enrouement.

L'examen laryngoscopique permit de voir une tumeur globuleuse, ayant à peu près le volume d'un petit pois, d'une teinte grisâtre, demi-transparente, et qui sortait nettement du ventricule droit, appuyant par sa face inférieure sur le ruban vocal de ce côté.

La tumeur incisée avec le bistouri laryngien, s'affaissa aussitôt, laissant s'écouler une petite quantité de liquide bleuâtre, (colloïde peut-être, ajoute l'auteur de cette observation).

Aujourd'hui, six mois après l'opération, on voit encore une petite saillie à l'entrée du ventricule de Morgagni qui a été le siége de la tumeur, mais elle ne produit aucun trouble dans la phonation, et elle n'a pas augmenté depuis le jour de l'opération. La voix du malade est celle qu'il avait avant d'être atteint de sa tumeur.

(1) Il est extrêmement curieux de voir combien l'entrée des voies respiratoires peut être rétrécie sans occasionner de dyspnée permanente, à la seule condition que le rétrécissement de l'orifice laryngien survienne graduellement et en un temps assez long.

OBSERVATION IV. — *(Inédite).*

Kyste du ventricule de Morgagni du côté droit. — Abrasion à l'aide de la pince à polype. — Guérison.

Dans ce deuxième fait, observé par le docteur Félix Semon, il s'agit d'une femme de cinquante ans qui avait une aphonie permanente, aphonie presque complète, *accompagnée de gêne respiratoire* qui était augmentée sous l'influence de violentes attaques spasmodiques déterminant de véritables accès de suffocation.

L'examen de l'organe permit de constater la présence d'une tumeur plus volumineuse que la précédente, faisant saillie en dehors du ventricule droit et également appuyée sur la corde vocale inférieure de ce côté, qui était saine, ainsi que sa congénère. L'aspect de la tumeur était, comme la précédente, globuleuse, unie, et d'une teinte grisâtre, semi-transparente (*fig.4*).

Fig. 4.

Après s'être convaincu de la souplesse de la tumeur, avec la sonde laryngienne, il pratiqua son abrasion avec la pince à polype de Mackensie, ce qui lui fut facile à exécuter sans la moindre violence. Le contenu du kyste était très liquide, mais il ne fut pas possible de le recueillir pour en faire l'examen histologique.

Les restes de la tumeur, bien visibles aussitôt après l'opération, ont disparu *complètement d'eux-mêmes* en peu de jours. Il n'y a pas eu de récidive.

La voix est redevenue claire, naturelle, et la dyspnée a cessé immédiatement après l'opération.

5° *Déglutition.* — La déglutition peut toujours s'accomplir d'une façon normale, et les troubles de cette importante fonction n'ont jamais été notés dans les cas de tumeurs kystiques intra-laryngées.

B. — Symptomes physiques ou objectifs. — 1° *Auscultation.* — L'auscultation de la poitrine n'a jamais été pratiquée, et ne peut du reste en aucune façon mettre sur la voie du diagnostic, car la gêne respiratoire et la faiblesse du murmure vésiculaire, peuvent être liées à beaucoup d'autres affections du larynx, qui n'ont aucune analogie avec les tumeurs de cet organe (paralysies, laryngosténoses syphilitiques, compression du larynx ou de la trachée, etc., etc). L'on ne peut davantage attacher la moindre importance aux indications fournies par l'auscultation du larynx ; le bruit de soupape, donné comme caractéristique des tumeurs pédiculées, est loin d'être constant, et les bruits de rape, de frôlement ou de sifflement, peuvent être dus à beaucoup d'autres laryngopathies.

2° *Expectoration.* — Elle est ordinairement muqueuse et sans caractères; si chez quelques malades atteints de polypes solides du larynx, on a pu trouver dans les crachats, des parcelles de néoplasmes qui ont fait penser à leur existence (Erhmann, *hist. des polypes*, observat. XXIX.), cette particularité ne saurait se rencontrer ici, puisque l'expectoration d'une partie de la tumeur serait un indice de la rupture de la poche du kyste, et par conséquent sa guérison.

3° *Abaissement forcé de la langue. — Toucher digital.* — On conçoit que le premier de ces deux modes d'exploration, ne puisse donner aucune indication sur la présence ou l'absence de polype dans l'intérieur du larynx. Quant au deuxième moyen, il ne faudra l'employer que chez les sujets indociles, ou rebelles à l'examen laryngoscopique, particulièrement chez les enfants, dont le larynx est plus facilement accessible aux doigts de l'opérateur. Il pourra alors donner quelques notions toujours assez vagues (1), sur la présence d'une ou plusieurs tumeurs dans l'intérieur de

(1) Les indications fournies par le toucher digital seront d'autant plus vagues, que les doigts de l'opérateur seront moins habitués à pratiquer le toucher de ces parties peu uniformes, et hérissées de nombreuses saillies.

l'organe vocal ; mais il ne faudra pas autant que possible, se borner aux renseignements qu'il aura pu fournir.

4° *Examen laryngoscopique.* — L'examen à l'aide du miroir laryngien, permet non-seulement de constater la présence des tumeurs situées à l'intérieur de l'organe vocal, mais il en indique le nombre, le volume, la forme, le siége, la nature, et fournit ainsi les bases d'un diagnostic certain avec les indications thérapeutiques qui en découlent.

Dans les cas de kystes, on constatera ordinairement la présence d'une tumeur *unique* (1), occupant par ordre de fréquence, comme semblent l'indiquer nos observations, les cordes vocales inférieures, l'un des ventricules de Morgagni, ou la partie inférieure de la face laryngée de l'épiglotte, à peu près au niveau du tubercule de Czermack.

Les productions kystiques sont *toujours* sessiles sur la muqueuse ou elles sont implantées ; leur forme est uniformément arrondie où légèrement aplatie sur leur face libre ; leur surface est *lisse, unie*, d'une coloration jaunâtre sale, ou même parfois rosée, plus ou moins claire et transparente ; la partie convexe de ces néoplasmes est généralement parcourue par un fin réseau vasculaire, ou par un simple petit vaisseau très délicat, qui contourne le centre de la tumeur, envoyant de chaque côté, quelques fines ramifications.

D'autres fois, l'aspect des kystes est rougeâtre, foncé en certains points, transparent ou semi-transparent dans d'autres lorsqu'il s'est fait à l'intérieur de petites hémorrhagies capillaires qui ont modifié sa nature, ou si la tumeur est de nature vasculaire comme dans le cas rapporté par le docteur Johnson. (Observ. IX).

Nous nous baserons sur les observations rapportées par les différents auteurs, pour ajouter que les productions kys-

(1) Le docteur Isambert nous semble avoir confondu les tumeurs vésiculaires proprement dites, avec les polypes muqueux de la cavité laryngienne, (*Confér. clin.* p. 286-87), lorsqu'il dit : « ces tumeurs sont *plus ou moins nombreuses*, et implantées sur des parties variables de l'infundibulum laryngien. » Ce n'est pas du moins ce qui ressort des faits publiés jusqu'à ce jour, ni de ceux que nous avons nous-mêmes observés.

tiques *intra-laryngées,* n'atteignent jamais un volume bien considérable, et ne dépassent pas la grosseur d'un noyau de cerise (1).

La partie de la muqueuse voisine de la tumeur, est un peu rouge, congestionnée, et lorsque le kyste siége sur le bord libre des rubans vocaux, il n'est point rare de voir la corde vocale opposée à celle qu'il occupe, être le siége d'une rougeur, ou quelquefois même d'érosions superficielles, dues aux frottements répétés qui se font en ce point de la muqueuse opposée, pendant les mouvements de phonation et les efforts.

5° *Cathétérisme* (2). — La sonde a l'avantage de suppléer au toucher digital, souvent impraticable, de plus elle permet de se rendre un compte exact du point d'implantation du néoplasme, de son origine, et surtout de sa consistance et de sa nature kystique; dans ces derniers cas, la tumeur est molle, rénitente, élastique, fluctuante même, et la sonde peut facilement déprimer sa surface, qui aussitôt la pression supprimée, reprend la place, la forme et le volume qu'elle avait auparavant.

III. — Marche. — Durée. — Terminaison. — Pronostic.

Il paraît ressortir de toutes nos observations, que la marche des kystes laryngiens est au début assez rapide; puis qu'arrivés à un certain degré de développement, ils semblent s'arrêter dans leur marche progressive et rester stationnaires pendant un temps plus ou moins long. On trouvera dans

(1) Il y aurait peut-être une exception à faire pour les tumeurs des ventricules de Morgagni, qui sont décrites par leurs auteurs comme ayant le volume d'un gros pois ou d'un noyau de cerise, on ne parle dans ces cas, que de la partie du néoplasme accessible à la vue, mais en réalité le kyste a au moins deux fois le volume indiqué, puisqu'avant de faire saillie à l'extérieur, il est d'abord obligé de remplir toute la profondeur du ventricule, et quelquefois même de l'augmenter, étant recouvert par la bande ventriculaire qu'il doit également soulever,

(2) Il ne s'agit pas ici de véritable cathétérisme, la sonde ne sert qu'à confirmer les données fournies par la vue.

l'observation d'une de nos malades (observat. I), que sa voix était rauque et enrouée depuis déjà fort longtemps, mais qu'elle était restée à peu près la même jusqu'à ces dernières années. Depuis un an ou deux seulement, la malade respirait plus difficilement et remarquait que sa voix se couvrait encore davantage; il semble donc d'après les données fournies par la voix et la respiration, qu'il y avait eu un arrêt de développement de la tumeur, puisque sous une influence quelconque (rhume, bronchite, etc.) cette dernière avait pris un nouvel essor et augmenté rapidement de volume. D'une manière générale, la marche des kystes du larynx est lente, mais toujours progressive.

Leur durée, différant en cela des autres tumeurs de cet organe, n'est pas fatalement indéfinie, car il peut se faire que la paroi du kyste amincie par son développement exagéré, vienne à se rompre sous l'influence d'une quinte de toux, des efforts de vomissements ou d'autres causes, et que sans le secours d'aucune opération, le contenu de la tumeur s'échappe au dehors. Dans ces cas, la voix du malade devient subitement moins rauque, et finit même par s'éclaircir à mesure que la poche du kyste entre en suppuration et se résorbe sur place.

L'examen laryngoscopique pratiqué quelque temps après la rupture de l'enveloppe, ne permet même plus de reconnaître le point de la muqueuse autrefois occupé par le néoplasme. Ce mode de terminaison des tumeurs kystiques intra-laryngées n'est pas absolument exceptionnel, et en dehors des cas cités par Beschorner, pour les tumeurs épiglottiques, le Dr Ch. Fauvel nous a souvent raconté le fait suivant qui lui était arrivé au début de sa carrière : appelé dans l'un des hôpitaux de la capitale par le chef de service, pour pratiquer l'examen laryngoscopique d'un malade enroué, et atteint d'un peu de dyspnée, il constata la présence d'un polype sur l'une des cordes vocales; après l'avoir montré au chef de service et à quelques élèves, il remit l'opération à quelques jours de là. Ce jour venu, il fut très étonné en arrivant au lit du malade, d'entendre la voix claire et bien timbrée de ce dernier, et surtout de ne plus retrouver

l'examen laryngoscopique, la tumeur qu'il avait vue quelque temps auparavant. Il est bien évident qu'il s'était agi chez cet homme, d'une tumeur kystique du larynx, tumeur dont la poche s'était rompue sous l'influence d'un effort quelconque ; aussitôt disparue, les symptômes qu'elle avait occasionnés (enrouement, dyspnée légère), disparurent à leur tour.

Le pronostic découle naturellement de ce qui vient d'être dit, il est en général bénin, puisque l'on a toujours la ressource de prévenir les accès de suffocation, résultat du développement exagéré de la tumeur, en pratiquant son ablation par l'un des moyens que nous indiquerons plus loin.

Les complications sont excessivement rares, et les affections qui peuvent accompagner les kystes de l'organe vocal, sont tout à fait indépendantes de ces tumeurs. Quant aux récidives, elles sont absolument exceptionnelles, et nous ne connaissons d'autre observation que celle de M. Sommerbrodt, que nous rapportons ici :

OBSERVATION V

Kyste fusiforme de la corde vocale inférieure droite.

(In Bresl. Arztlich. Zeitsch. n° 1. Sonnab. den 10 Jan. 1880),

Mlle St. de Kattowitz, âgée de vingt-deux ans, me fut envoyée par le Dr Löbinger, le 22 juillet 1875. Elle se plaignait d'enrouement, et disait ne plus pouvoir chanter depuis le mois d'avril de la même année. Tout l'arsenal thérapeutique n'avait pu la soulager. A l'examen laryngoscopique, je constatais sur le milieu du bord libre de la corde vocale inférieure droite, une petite saillie blanchâtre de la dimension d'un grain de riz (fig. 5).

Ensuite je perdis la malade de vue jusqu'au 27 mars 1878 ; à cette époque, je constatais à la même place qu'autrefois, une tumeur trois fois plus volumineuse, ayant une forme allongée, de la couleur des cordes vocales qui étaient normales.

La voix était beaucoup plus enrouée.

Le 30 mars, je fis une incision sur la tumeur et le kyste disparut, les cordes vocales conservèrent un aspect normal, et la

voix redevint claire ; mais trois semaines après, la voix était de nouveau enrouée, et six semaines après l'opération, *la poche du kyste était remplie de nouveau.*



Fig. 5.

Je pratiquais alors une nouvelle incision, et depuis il n'y a plus eu de récidive, ce dont je me suis rendu compte en 1879. A cette époque, la malade pouvait chanter comme autrefois.

IV. — Diagnostic.

Il serait à peu près inutile de vouloir établir le diagnostic des kystes du larynx, sans pratiquer l'examen de l'organe vocal ; et après avoir passé en revue toutes les maladies qui constituent le pathologie laryngée, nous ne pourrions nous baser que sur des symptômes différentiels plus ou moins équivoques, ne permettant même pas d'avoir la certitude de l'existence d'une tumeur intra-laryngée ; aussi ne parlerons-nous ici que des lésions observées *au laryngoscope*, qui pourraient en imposer pour des productions kystiques dans l'organe phonateur.

Nous ne pensons pas que dans aucun cas, l'on puisse prendre les végétations qui se produisent au niveau des ulcères tuberculeux ou syphilitiques, pour de simples polypes du larynx (1), et à plus forte raison pour des kystes de cet organe. La seule présence des ulcérations, et les lésions concomitantes : l'œdème de la région arytenoïdienne, les érosions ou l'aspect détendu des cordes vocales, la pâleur générale de l'organe dans la tuberculose ; l'œdème rouge,

(1) Voir notre travail sur le *Diagnost. de la syph. et de la phthisie laryng.* — Paris, 1879, p. 36.

dur dans la syphilis sont des signes suffisants pour éloigner l'idée d'une tumeur bénigne, qui existe généralement seule.

Le diagnostic est peut-être moins facile à établir, entre les kystes du larynx et les autres tumeurs de cet organe.

1° *Les papillomes*, productions polypeuses que l'on rencontre le plus fréquemment dans le larynx, occupent d'habitude la commissure antérieure des cordes vocales ; ce sont des tumeurs séssiles mais *nombreuses*, disposées en grappe ou en petits mamelons arrondis, juxta-posées en forme de choux-fleur, d'aspect rosé et semi-transparent qui suffit pour les faire reconnaître.

2° *Les fibromes* sont uniques, quelquefois pédiculés, ayant une surface blanchâtre, *inégale, bosselée ;* ils sont très durs et très résistants, très difficiles à exciser à cause de cette dureté caractéristique. M. Labus vient cependant de rapporter une observation de *tumeur fibro-kystique* (1) située sur la corde vocale inférieure droite, qui aurait pu, au toucher, en imposer pour un véritable kyste, grâce à la rénitence qu'elle devait présenter dans les points occupés par le liquide, mais l'aspect général de la tumeur, dont il donne le dessin, permet de voir qu'elle avait une *surface irrégulière,* tomenteuse, et un volume assez considérable (comme une aveline, dit l'auteur), qui ont suffi pour éloigner l'idée d'un kyste, et par conséquent, faire songer à un mode opératoire absolument différent de celui qu'il aurait employé s'il s'était agi d'une simple poche remplie de liquide, puisque l'opération a été faite avec le serre-nœud de Storck.

M. le professeur Sommerbrodt pense que le diagnostic peut être facilement établi, à cause de la forme *fusiforme* qu'il a toujours rencontrée dans les cas de tumeurs kystiques des cordes vocales inférieures. (Voir observ. V, VI et VII). La sonde, ajoute-t-il, est le meilleur élément de diagnostic d'avec les fibromes ; puis au besoin on peut toujours faire, dans les cas douteux, une ponction qui sans offrir le moindre inconvénient, fera

(1) *Tumore fibroso-cistoïd. della vera corda voc. dest.* (Milan, 1880, p. 6.)

disparaître la tumeur si elle est de nature kystique. La forme indiquée par le professeur de Breslau est loin d'être celle que l'on rencontre le plus habituellement, car il est à peu-près le seul auteur qui ait décrit des polypes kystiques, offrant cet aspect allongé en forme de fuseau, qu'il représente dans ses figures (*Fig. 5*). Aussi ne croyons-nous pas que l'on puisse attacher à ce caractère, l'importance qu'il semble lui donner dans les deux observations que nous allons résumer (1) :

OBSERVATION VI

M. K..., âgé de vingt-deux ans, vint me consulter le 3 novembre 1873, pour un enrouement qui durait depuis neuf mois ; il toussait beaucoup, ou du moins essayait de se débarrasser par la toux, d'un corps étranger qu'il croyait situé à l'arrière-gorge; sa voix était rauque et dysphone.

L'examen laryngoscopique me montra sur le bord de la corde vocale inférieure gauche, au milieu même, une tumeur fusiforme, de la grosseur d'un grain de chenevis, ayant une coloration blanchâtre peu différente de celle des cordes vocales qui étaient saines. Cette tumeur était facilement dépressible à la sonde, et le 26 novembre je la montrais aux étudiants ; le 27, je fis l'incision de la tumeur qui s'affaissa aussitôt, et la voix redevint claire. Il n'y a pas eu de récidive.

OBSERVATION VII

Mme de C. de Gogolin, âgée de trente-six ans, m'a été adressée par le docteur Goretzki pour un enrouement assez prononcé, qui datait de neuf mois. Le 3 juin 1874, à l'examen de l'organe vocal, je constate encore sur le bord libre de la corde vocale inférieure gauche, et au niveau de la partie moyenne de ce ruban, une tumeur ayant la forme décrite dans l'observation précédente, et le volume d'un grain de blé.

Je propose l'opération à la malade, qui s'y refuse absolument; je dois ajouter que cette tumeur était molle et renitente au toucher avec la sonde.

(1) Publiées séparément *In Beitrage zur pâthol. des kehlk. von prof. Dr Sommerbrodt* (1880. Breslau p. 2 et 3).

Je pourrais encore, dit l'auteur de ces deux observations, citer *cinq autres cas* offrant la plus grande analogie avec les précédents, mais je me borne à les signaler, sans en donner le résumé, mon diagnostic n'étant pas suffisamment établi.

Voici encore un autre exemple de cette nature, que nous avons observé avec notre confrère et ami le docteur G. Coupard, qui nous a fourni le résumé de l'observation et le dessin qui l'accompagne.

OBSERVATION VIII. — *(Inédite).*

M. Mandez, âgé de quarante-cinq ans, se présente à la clinique du docteur Ch. Fauvel, le 15 octobre 1878.

Il y a quatre ans, il a été à la *suite d'un rhume*, forcé d'abandonner la carrière théâtrale ; mais sa santé a toujours été excellente.

Traité pour une pharyngo-laryngite catarrhale chronique, il fit deux saisons thermales à Cauterets, mais après son séjour dans cette station, sa voix se couvrait davantage.

Rien dans ses antécédents héréditaires ou constitutionnels n'est digne d'être noté.

L'examen laryngoscopique permet de découvrir une tumeur à base d'implantation très large, *fusiforme*, située au niveau du quart antérieur de la corde vocale droite : son aspect est blanchâtre, et se confond sur ses bords avec la suite de la corde vocale (fig. 6); Le pharynx est légèrement granuleux.

Fig. 6.

Après quelques essais d'introduction de la pince, et pour habituer le malade au passage de l'instrument, le docteur Ch. Fauvel tente l'arrachement du polype ; à la seconde reprise il retire entre les mors de sa pince un petit lambeau de muqueuse.

Avant de faire une nouvelle tentative, il examine la tumeur, qui s'est complètement affaissée, laissant en son point d'implantation une surface rouge, rugueuse. La voix du malade est devenue subitement plus claire.

On pratique ensuite quelques cautérisations du pédicule, avec une solution de chlorure de zinc, et un mois après il ne reste aucune trace du néoplasme.

Les *chondromes*, signalés par Virchow, trouveront ici leur place à côté des fibromes, avec lesquels ils offrent quelques points de ressemblance. Ce sont des tumeurs beaucoup plus rares, et même exceptionnelles, offrant au toucher une résistance encore plus considérable que les productions fibreuses. « Les excroissances cartilagineuses qui se produisent dans le larynx, dit Virchow (1), sont tantôt diffuses et aplaties, tantôt circonscrites et nodulaires, leur développement part tantôt du cartilage cricoïde et tantôt du thyroïde, pour se faire ordinairement jour vers la cavité du larynx ; Rob Friorep a observé un cas très remarquable de chondrome du larynx *(Path. anat. Ablildung. ans der sam. der K. — Heilanstalt zu Berl.* livre II*)* où le cartilage thyroïde portait trois tumeurs en parties ossifiées, en général aplaties, mais assez étendues, qui avaient amené un fort rétrécissement de la cavité laryngienne. Gintrac a décrit une hypertrophie concentrique du cartilage cricoïde qui n'est pas, il est vrai incontestée, et j'ai vu moi-même, des excroissances partielles qui formaient des protubérances arrondies, devenant successivement de plus en plus pointues. J'ai trouvé sur la moitié postérieure du cricoïde une ecchondrose mesurant deux lignes de hauteur, et presque aussi large à sa base ; et une plus grande encore, occupant la moitié antérieure du pourtour antérieur du thyroïde. Dans ce dernier cas, l'excroissance était ossifiée, et formait une véritable exostose au-dessous de laquelle le cartilage même s'était conservé intact ; en regardant par la bouche un semblable larynx, on eut pu croire à l'existence d'un polype, l'excroissance était encore recouverte par la muqueuse. » Que l'on ait pu songer

(1) *Traité des tumeurs*, p. 441-42.

à l'existence d'un polype, l'erreur était en effet possible, d'autant qu'il s'agissait par le fait, d'un véritable néoplasme ne différant des polypes ordinaires que par sa rareté et sa constitution anatomique spéciale ; mais nous ne croyons pas qu'en pareille occasion, l'idée de kyste puisse venir à l'esprit de l'observateur, et dans tous les cas, le toucher à la sonde suffirait pour faire reconnaître la consistance ligneuse de la tumeur.

Les adénomes, constitués par l'hypertrophie des glandes elles-mêmes, occupent non-seulement les points où ces glandes existent en grande quantité, mais ce sont des tumeurs *nombreuses*, disposées sous forme de petits mamelons irréguliers, ayant une coloration rougeâtre plus ou moins foncée.

Les myxomes, sont de tous les polypes du larynx ceux qui peuvent offrir le plus d'analogie avec les véritables kystes, au point que certains auteurs nous semblent avoir rangé sous ce titre quelques tumeurs de nature kystique ; en effet, M. Mandl (1), après avoir donné la description des fibromes, ajoute : « Comme variété de polypes fibreux, nous avons encore le polype fibro-cellulaire, et le fibrome aréolaire qui est mou, jaunâtre et lobulé, *il en est de même du myxome*, qui est sessile, peu vasculaire, gélatineux, arrondi et rarement lobulé; il n'a été que très rarement observé (Virchow, Rauchfuss et Bruns) ; or, les observations rapportées par ces auteurs étaient des tumeurs kystiques soit de l'épiglotte (Rauchfuss), soit des cordes vocales (Bruns).

Les véritables myxomes sont assez rares pour que M. Morell-Mackensie (2) dise n'avoir rencontré qu'un seul polype qui fût entièrement myxomateux. Le diagnostic de ces tumeurs offrira d'autant plus de difficultés que les myxomes sont également uniques, sessiles sur la muqueuse où ils sont implantés, d'un aspect grisâtre, transparent et brillant, ressemblant à de petites gouttes de rosée, tremblottants comme ces dernières et formés d'une paroi très mince

(1) Mandl, *Traité des maladies du larynx*. (Paris, 1872. p. 737-38.)
(2) Morell-Mackensie : *Loc. cit.*, p. 48.

contenant un liquide gélatineux, qui au microscope, est formé de nombreuses cellules à prolongements multiples. Peut-être même peuvent-ils devenir le point de départ de véritables kystes, par suite de la résorption des éléments cellulaires qu'ils contiennent au début, et par l'organisation de leur paroi. Les kystes ont aussi une paroi lisse et unie, mais leur coloration est jaunâtre sale, légèrement rosée, leur surface est presque toujours parcourue par de petits vaisseaux capillaires qui se dessinent très nettement sur le miroir laryngien, la sonde peut facilement les déprimer, et ces tumeurs reprennent leur forme et leur volume primitifs aussitôt la pression terminée.

Ce que Virchow appelle les polypes vésiculaires du larynx sont bien de véritablés kystes, et non des tumeurs myxomateuses, comme le pensait Isambert (1), qui nous semble avoir confondu ces deux sortes de productions pathologiques, bien distinctes sous le microscope. Virchow dit (2) en effet : « D'autres kystes se produisent rarement dans les voies aériennes, la forme la plus parfaite est celle qui se développe dans le ventricule de Morgagni, et qui donne lieu à la formation des *polypes vésiculaires* du larynx. Ceux-ci commencent par faire une saillie aplatie au-dessous de la muqueuse, comparables au début à des œufs de Naboth, ils proéminent peu à peu toujours davantage, *mais conservent toujours une large base.* »

Les angiomes peuvent à la rigueur être classés parmi les kystes du larynx (kystes sanguins), ils sont excessivement rares et ont un aspect rouge foncé, presque caractéristique; leur paroi est également lisse, unie, facilement dépressible à la sonde. En voici du reste un exemple :

(1) Les deux cas de Turck, cités par cet auteur (*loc. cit.*, p. 287), se rapportent à deux kystes de la base de l'épiglotte et non à des polypes muqueux, comme il semble le dire.

(2) *Loc. cit.*, p. 244.

OBSERVATION IX (*Résumé*).

Tumeur vasculaire (Angiôme) de la commissure antérieure des cordes vocales.

Trans. of médic. chirurg. Soc. Vol. LI. case 2, by Johnson (1).

Le 29 juin 1865, M. X..., avocat, âgé de cinquante ans, vint consulter le docteur Johnson pour un enrouement assez prononcé, enrouement continu, sans dyspnée ni toux ; cet auteur constata au niveau de la commissure antérieure des cordes vocales inférieures, la présence d'une tumeur rougeâtre, foncée, molle et rénitente, qui était un *kyste vasculaire*. L'excision de la tumeur pratiquée avec l'écraseur, amena sa guérison complète et le retour de la voix à son état primitif.

V. — Traitement.

Nous n'insisterons pas sur le traitement palliatif qui peut simplement obvier au danger immédiat de l'asphyxie,danger exceptionnel du reste ; il consisterait à pratiquer la trachéotomie, pour sauver d'abord la vie du malade et permettre ensuite d'extraire la tumeur, soit par les lèvres de l'incision faite sur la trachée, ou le larynx (laryngotomie), soit par les voies naturelles, procédé généralement adopté.

Les divers traitements employés jusqu'à ce jour ont été la *ponction*, l'*excision* et l'*écrasement*.

Le premier de ces traitements, mentionné dans les observations de M. le professeur Sommmerbrodt, n'est pas suffisant à notre avis pour empêcher dans certains cas, la récidive de la tumeur ; les lèvres de la plaie faite à l'aide d'une simple ponction, peuvent en effet se réunir avant l'évacuation complète de la tumeur et occasionner une récidive comme dans l'observation du professeur de Breslau (Observ. V), où l'auteur lui-même avoue que la ponction avait sans doute été

(1) Cité par Mackensie. (*Growths in lar.*, p. 236-37).

insuffisante pour empêcher le liquide de se reproduire. De tous les procédés employés, la ponction peut être considérée comme le plus infidèle, ou plutôt le moins sûr, car jamais on n'a cité de récidive des kystes opérés par les autres moyens, et si l'on se décide à porter un instrument tranchant dans le larynx, il vaudra toujours mieux inciser la poche du néoplasme aussi largement que l'on pourra le faire. Ce deuxième mode de traitement est celui qu'ont employé la plupart des spécialistes, ayant rapporté des observations de productions kystiques dans l'organe vocal, et nous devons même ajouter que les résultats obtenus ont été des plus satisfaisants; mais, faut-il en conclure que l'excision est le meilleur moyen de détruire ces néoplasmes? Tel n'est pas notre avis; nous pensons que l'*écrasement* de la tumeur pratiquée avec la pince à polype ordinaire (pince écraseur, pince forceps de Mackensie, pince de Fauvel), dont les mors sont armés de dents plus ou moins acérées qui ne laissent pas glisser le néoplasme, une fois saisi entre ses deux branches, suffit, non-seulement pour débarrasser le malade de sa tumeur, mais pour empêcher mieux encore que l'incision de la poche, les récidives de la production morbide.

L'écrasement a sur l'incision plusieurs avantages qui doivent, selon nous, lui faire donner la préférence; en effet, il est difficile d'aller porter un instrument tranchant dans le larynx sans avoir, au préalable, habitué le malade au contact du corps étranger dans cet organe, à l'aide de la sonde laryngienne; or il faut toujours compter un certain nombre de jours pour obtenir la tolérance de l'instrument. De plus, à moins de larynx tout à fait spéciaux ou de tumeur volumineuse, l'incision offre toujours quelques difficultés, si le kyste occupe le tiers antérieur des rubans vocaux ou la partie inférieure de la face laryngée de l'épiglotte. Cet opercule est alors à moitié abaissé sur l'orifice glottique, ne se relevant que pendant les mouvements de phonation, surtout lorsque le malade prononce la voyelle E, et au moment de l'introduction de l'instrument, l'émission de cette voyelle étant à peu près impossible, l'on est obligé d'aller un peu à l'aventure dans la direction de la tumeur, s'exposant ainsi à inciser, soit les cordes

vocales, soit les bandes ventriculaires, soit même les replis ary-épiglottiques. Ce n'est pas que les plaies faites sur ces parties de l'organe offrent quelque gravité ; mais elles sont tout au moins inutiles et déterminent une laryngite catarrhale dont il faut attendre la guérison avant de porter de nouveau les instruments dans le larynx (1). On pourrait bien anesthésier l'organe par le procédé de Turck-Schrotter (voir Obser. XII); mais le malade reculera souvent devant les ennuis et peut-être les dangers de cette opération, que l'on peut du reste éviter en employant le procédé de l'écrasement, qui exige beaucoup moins de précautions opératoires. En effet, on peut avec la pince à polype elle-même, habituer le malade au contact de l'instrument, saisir l'occasion favorable dès qu'elle se présente pour prendre la tumeur entre les mors de la pince et rompre sa paroi, dont on retire généralement quelques débris. Sous l'influence de la pression, l'enveloppe du kyste se déchire d'une façon très irrégulière, le liquide s'échappe au dehors et les lèvres de la plaie restent assez éloignées l'une de l'autre pour que les récidives de la tumeur soient impossibles.

Nous sommes heureux de voir un de nos confrères de Rome, M. le professeur Zawerthal (2), partager notre opinion au sujet de l'écrasement des tumeurs kystiques de l'organe vocal : « Quant au traitement des polypes kystiques du » larynx, dit-il, j'ai employé différentes méthodes suivant » leur siége et leur volume, *mais je me suis très bien trouvé* » *de l'écrasement* de la tumeur avec le polypen-queschter » (pince à polype écraseur) de Schrotter. » Dans les cas où l'épiglotte sera abaissée sur l'orifice de la glotte, ce procédé permettra, une fois le siége et le point d'implantation du néoplasme bien établis, de diriger son instrument du côté où il est situé, et avec un peu d'habileté, de saisir la tumeur pour l'écraser, ou tout au moins déchirer son enveloppe.

Aussitôt le contenu du kyste évacué, la voix du malade

(1) Il peut encore se faire qu'au moment où l'on va pratiquer l'incision de la tumeur, le malade soit pris d'une quinte de toux ou fasse un mouvement qui empêche de toucher les points que l'on voulait atteindre.

(2) Lettre particulière du 22 août 1880.

deviendra *subitement* moins rauque et l'on pourra abandonner la maladie aux seules ressources de la nature, ou, ce qui est préférable, cautériser le point d'implantation de la production morbide, soit avec le crayon de nitrate d'argent, soit avec une éponge imbibée d'une solution concentrée de ce caustique (1/5, 1/10), ou d'une solution de chlorure de zinc faite dans les mêmes proportions ; ce dernier caustique a sur le nitrate d'argent l'avantage de cautériser plus énergiquement les surfaces où on le dépose, et de ne pas déterminer comme la pierre infernale des accès de suffocation, quelquefois effrayants et même dangereux chez certains sujets.

OBSERVATION X

Kyste de la face laryngée de l'épiglotte incisée avec succès.

Par le docteur A. Durham, communiquée par John Birkett, à la Société médico-chirurgicale de Londres. (*Trans. of médic. chirurg. societ.* T. XLVII, p. 7 et suiv.) (1).

J. H., enfant de onze ans, très intelligent, fut admis à l'hôpital de Guy, service du docteur Wilks, le 10 juin 1863.

Deux ans auparavant, il avait éprouvé un mal à la gorge, et depuis cette époque, la déglutition était toujours restée un peu difficile. Depuis trois mois, cette dernière avait fait de rapides progrès et sa voix s'était peu à peu altérée, devenant d'abord rauque, puis faible. Il se plaignait aussi de quelques accès de dyspnée.

Lors de son entrée, la pression au niveau du larynx est douloureuse, la voix est presque éteinte, la toux est rauque, la déglutition des liquides, pénible ; les solides semblent, dit le malade, s'arrêter dans sa gorge.

Trois ou quatre jours après son admission, il fut pris durant la nuit d'un violent accès de suffocation, et l'on fut sur le point de pratiquer la trachéotomie qui, sur la demande du docteur Wilks, fut différée ; le jour suivant, ce dernier fit appeler M. Durham pour examiner avec lui le larynx. Le laryngoscope révéla la présence d'une tumeur arrondie, faisant saillie en bas et en

(1) L'auteur fait d'abord remarquer que cette observation est *unique* dans la science, et c'était, en effet, le premier cas observé au laryngoscope (Voir *Historique*).

arrière, et occupant la face laryngée de l'épiglotte, masquant l'orifice glottique. En arrière du néoplasme, on apercevait les replis ary-épiglottiques, pâles et œdémateux.

La tumeur était pâle, transparente et consistante au toucher. Persuadé qu'elle contenait du liquide, le docteur Durham proposa et pratiqua l'incision de la tumeur à l'aide d'un bistouri pointu recourbé, et entouré de diachylon; il s'échappa aussitôt un jet de liquide muqueux, mêlé d'une petite quantité de sang et de matière muco-purulente. Il y eut un léger spasme de la glotte, et le soir même, les symptômes éprouvés par le malade s'amendèrent; la déglutition et la respiration devinrent plus faciles et la voix meilleure. Le liquide évacué ressemblait assez exactement à celui d'une grenouillette en voie de suppuration. La présence du pus montrait l'existence d'une inflammation, également indiquée par l'œdème collatéral, la douleur et les autres symptômes éprouvés par le patient.

Après quelques jours, le larynx revint à l'état normal.

Le malade resta à l'hôpital jusque vers le milieu du mois d'août, et fut de nouveau examiné le 3 octobre. A ce moment, il allait parfaitement bien, mais je pus réussir à apercevoir les traces de la cicatrice de mon incision vers la base de l'épiglotte (face laryngée).

OBSERVATION XI

Enlèvement d'un singulier néoplasme du larynx.

Par le professeur Merckel de Leipsick.

(Publié *in Deutsche klinik, zeitung fur Beobachtungen aus deutschen kliniken und Krankenhaüsern,* 21 juillet 1866).

Mlle Louise Reichl, âgée de quinze ans, fille d'un négociant de Leipsick, a eu dans son enfance deux fois le croup, et a toujours conservé un catarrhe chronique du larynx. Parfois elle toussait et parfois elle était enrouée; soignée déjà par le docteur Hagel en 1853, elle alla en 1865 suivre un traitement à Frauzensbad, sans obtenir de résultat; à son retour, le médecin constata une rougeur et un gonflement des cordes vocales et de l'épiglotte. Le docteur Hagel institua un nouveau traitement qui resta encore infructueux. Enfin, elle est adressé au Dr Merkel par son confrère, le 7 février 1866. Le larynx de la malade est petit, étroit, mais sans aucun symptôme inflammatoire. L'épiglotte se relevait difficilement, mais il put cependant apercevoir sur le bord libre de *la corde vocale inférieure gauche* et dans ses deux cinquièmes

antérieurs, une tumeur ronde, de forme conique faisant saillie dans le larynx. Elle mesurait environ une ligne 3/4.

Elle offrait la même coloration que la corde vocale, et il était certain que ce n'était pas un polype dans le sens strict du mot, mais plutôt un gonflement de la corde vocale, la tumeur était lisse, et assez dure. Le docteur Merkel se servit alors du couteau couvert de Bruns, étant obligé de recommencer souvent l'introduction de l'instrument à cause de l'étroitesse du larynx et des spasmes de la glotte.

Le 1er et le 2 mars, il atteignit enfin le néoplasme, le 12, il le toucha de nouveau, mais le volume de ce dernier resta toujours le même; il en fut de même jusqu'au 9 avril, où il se fit une petite hémorrhagie et le néoplasme s'affaissa. La voix devint immédiatement plus claire et presque pure. Le 23 il toucha les restes de la tumeur, fit exécuter aux cordes quelques mouvements méthodiques (exercices phymatiques) et ordonna au malade des inhalations d'ammoniaque.

Le 18 juin, il examina la malade pour la dernière fois et trouva les cordes vocales normales.

C'est, ajoute l'auteur, le premier cas de tumeur de cette nature. Bruns cite cependant (observat. 12) un polype contenant un liquide colloïde et Prinz (*Wagner's archiv. der Heilk*, 1866, p. 195), dit que les tumeurs kystiques sont très rares et se trouvent à la face postérieure de l'épiglotte; il explique même leur mode de fonction par une hypertrophie des glandes de la région qui subissent ultérieurement la dégénérescence colloïde.

Mon kyste, dit toujours le docteur Merkel, n'avait point une semblable origine, car il n'avait point de glandes à cette région; il provenait sans doute d'une petite rupture vasculaire déterminée par la maladie et située entre les fibres élastiques et musculaires de la corde vocale, mais limitée à un seul point.

OBSERVATION XII

Kyste de la face laryngée de l'épiglotte, enlevé à l'aide d'une anse métallique, après avoir pratiqué l'anesthésie du larynx. (Publiée par Schrotter, *in Jahresb. der klin. fur laryngosk*, Vienne, 1870, p. 50).

M. Valter H..., marchand de bestiaux, âgé de quarante-cinq ans, fut reçu le 8 avril, à la clinique, se plaignant de ressentir un

corps étranger au niveau de la pomme d'Adam, et une sécheresse passagère à la gorge. L'examen laryngoscopique fit voir du côté droit et à la face laryngée de l'épiglotte, au-dessous et au milieu des replis ary-épiglottiques, une tumeur ayant le volume d'un noyau de cerise, d'une coloration jaune rouge, entourée d'un joli réseau vasculaire, elle était transparente, aplatie au-dessous, ayant l'air d'une goutte congelée, la sonde la déprimait facilement.

Le malade étant craintif, on résolut de pratiquer l'anesthésie locale.

Le 2 mai, à six heures du soir, on fit les attouchements avec du chloroforme, et à sept heures avec une solution de morphine; il survint du malaise, des vomissements, et à minuit et demi il fallut sonder le malade qui ne pouvait uriner. Le lendemain matin à sept heures, l'anurie a cessé, et à dix heures moins un quart, on fait de nouveau douze attouchements avec de la morphine, le malade a des envies de vomir, et à onze heures l'organe est anesthésié.

Désirant avoir le kyste en entier, pour faire des recherches microscopiques, M. Schrotter traversa d'abord l'épiglotte avec un fil, placé près de son bord libre et du côté droit, puis il saisit la tumeur avec un serre-nœud et commença à la serrer par sa base, malheureusement, le fil s'étant rompu, au moment où la tumeur allait être coupée, elle flottait, attachée par un mince pédicule, dans l'intérieur du larynx; grâce à l'anesthésie locale qui était bien accusée, l'opérateur put aller saisir le néoplasme avec de petites pinces qu'il confia à un aide, et aller couper le pédicule pour séparer entièrement la tumeur; mais cette dernière opération n'était pas facile à pratiquer à cause de la forme de l'épiglotte qui était enroulée sur elle-même; il fallut alors séparer le pédicule avec une pince écraseur armée de dents tranchantes, et arracher les débris qui restaient encore attachés au point d'implantation du néoplasme; on fit ensuite une cautérisation au nitrate d'argent.

A quatre heures et demie, le malade ne put uriner, il eut de la somnolence, des vertiges, les pupilles étaient contractées, l'insensibilité laryngienne persistait. Le 12 mai, l'eschare tombe et le 16 existait à la place du kyste une cicatrice molle.

Malheureusement, par négligence de la garde-malade, la tumeur enlevée fut jetée.

OBSERVATION XIII

Tumeur kystique de la corde vocale inférieure droite.

(Gibb *deseases of the throat.*, etc., second. édit. 1868, p. 154) (1).

Le 2 mai 1863, Mme X... vint consulter le docteur Gibb pour une aphonie à peu près complète, accompagnée de dyspnée et d'essoufflement ; cette dame était âgée de trente-huit ans, sans profession, l'examen laryngoscopique démontra la présence d'un polype kystique occupant la corde vocale inférieure droite, qui fut opéré quelque temps après avec l'écraseur, et suivi de guérison.

OBSERVATION XIV

Kyste de la corde vocale inférieure gauche,

(Sommerbrodt *Berlin. klin. Wochenschr.* 1872, no 9).

Schrotter, Beschorner, Mackensie, Bruns, etc., ont vu des kystes occupant l'épiglotte ou les ventricules de Morgagni, et moi j'en ai vu sur les véritables cordes vocales ; ce sont, je crois, les premiers cas observés en Silésie :

En 1867, M. le professeur Voltolini avait constaté chez M. le docteur Richter, un léger épaississement du bord libre de la corde vocale inférieure gauche, que M. le docteur Steinitz avait déjà reconnu être la cause de l'enrouement et de la voix flutée presentée par ce confrère. Lorsque ce dernier vint me voir au mois de juin 1871, je constatais que les deux cordes vocales étaient blanches, nacrées, mais au milieu de la corde vocale inférieure gauche se trouvait une petite tumeur fusiforme, ayant la grosseur d'un grain de blé, et d'une couleur blanche.

Pendant la phonation, les deux cordes vocales se rapprochaient, mais la corde vocale droite, pressée par la saillie de la corde gauche, décrivait une petite concavité tournée vers la tumeur. La voix était peu timbrée et couverte.

La partie centrale de la tumeur était facilement dépressible, ce qui éloignait la pensée d'un fibrome, que j'avais vu tout d'abord. Cette renitence me fit songer à une tumeur kystique, et je l'incisai avec un couteau lanceolé. Une goutte brillante et claire, très liquide, s'écoula presque aussitôt et la tumeur s'af-

(1) Cité par Morell-Mackensie (*Growths in the larynx*, p. 232-33).

faissa. A ce moment, les deux cordes vocales se touchaient de partout pendant les mouvements de phonation, et la voix redevenait claire. Elle est restée de même jusqu'à aujourd'hui, sans qu'il y ait eu de récidive.

Nous consignons ce détail, qui ne manque pas d'importance, car l'on pourra voir que les récidives sont en effet tout à fait exceptionnelles, et qu'il existe, à ce point de vue, une certaine différence entre les kystes du larynx et ceux des autres organes dont les récidives sont extrêmement difficiles à empêcher.

L'absence de récidive, dans le cas précédent, a été notée par l'auteur de l'observation dans une brochure publiée au mois de janvier 1880, où il rapporte trois nouvelles observations de kystes de cordes vocales que nous avons déjà résumées. *(Separat-abdr. aus der Bresl. arztlich zeitsch*, n° 1. *Sonnab. den*, 10 janvier 1880).

OBSERVATION XV.

Petit polype arrondi, blanchâtre, kystique, situé sur le bord libre de la corde vocale inférieure gauche, tout à fait à l'insertion de la corde en avant, et logé dans l'angle rentrant du cartilage thyroïde. — Enrouement très intense datant de deux ans. — Douleur sternale. — Arrachement. — Guérison. (*Trait. des mal. du lar.* du Dr Ch. Fauvel, p. 475. Observation CXIV).

Le 13 avril 1869, notre savant confrère et ami M. le docteur Libermann, médecin à l'hôpital du Gros-Caillou, amène à notre dispensaire M. l'abbé Bachelier, de Poix (Picardie), âgé de trente et un ans, qui depuis deux ans déjà, se plaint d'un enrouement qui l'empêche de chanter et de prêcher. La santé générale est bonne ; il ne tousse pas, il n'a pas de sensation de corps étranger dans le larynx; il a seulement une douleur sternale assez prononcée.

Le docteur Libermann essaye, depuis quelque temps déjà, d'arracher ce petit polype papillaire dont il a diagnostiqué la présence.

Dans l'angle des cordes vocales inférieures, je trouve, en effet, un petit polype papillaire arrondi, transparent, d'aspect kystique, de la grosseur d'un petit pois. Logé, pour ainsi dire, dans l'angle des cordes inférieures, ce petit polype est inséré sur le bord libre de la corde vocale inférieure gauche. Il ne jouit d'au-

cune mobilité, et il est toujours pincé entre les bords libres des cordes, ce qui est cause de l'enrouement.

Après avoir examiné ce polype dans tous ses détails, et l'avoir montré aux médecins présents à notre dispensaire, j'introduis mes pinces dans le larynx, et je suis assez heureux pour l'arracher du premier coup. Je ne ramène, dans les mors de la pince, que la coque du polype.

Le malade n'a pas conscience de l'arrachement. La voix revient immédiatement claire et sonore. Les cordes sont complètement blanches, les pinces ne les ont pas touchées.

La guérison, depuis ce jour, s'est maintenue complète.

OBSERVATION XVI

Polype kystique situé sur la face supérieure de la corde vocale inférieure droite, tout près de son insertion antérieure. — Enrouement augmentant progressivement d'intensité depuis deux ans. — Arrachement. — Guérison.

(*Trait. des mal. du lar.*, doct. Ch. Fauvel, p. 597. Observ. CCXXX).

Le 5 septembre 1873, nous sommes consulté par M. Steinberg, âgé de quatorze ans.

Depuis deux ans, sans altération générale de la santé, la voix de cet enfant s'enroue progressivement de plus en plus. Il ne tousse pas, n'a jamais craché de sang et ne souffre pas de la gorge.

L'examen laryngoscopique, très bien supporté, nous montre sur la face supérieure de la corde vocale inférieure droite, très près de son insertion, dans l'angle rentrant du cartilage thyroïde, une tumeur de la grosseur d'un pois, transparente, bleuâtre et non pédiculée. La surface est parfaitement lisse, et c'est la portion de la tumeur qui dépasse le bord libre de la corde, qui s'oppose au rapprochement des lèvres de la glotte : de là la dysphonie.

Le malade supporte très bien l'introduction de nos pinces dans son larynx.

A la quatrième séance, j'enlève la tumeur, mais je ne ramène que son enveloppe. C'était une tumeur kystique et l'écrasement et la pression des pinces en ont fait échapper le contenu. La voix redevient de suite claire et bien timbrée.

OBSERVATION XVII. — *(Inédite).*

Kyste de la corde vocale inférieure droite. (Due à l'obligeance de M. le professeur Krishaber).

Je n'ai eu jusqu'ici, dit l'auteur, l'occasion de voir qu'un seul cas de kyste du larynx. C'était sur un moine des Carmes déchaussés de la rue de la Pompe, à Passy, qui était chantre de la chapelle de son couvent, et avait perdu la voix.

J'ai constaté à l'examen laryngoscopique, l'existence d'une végétation ayant la forme et le volume d'un gros pois et située sur la corde vocale inférieure droite. J'ai incisé la tumeur avec un fil d'acier terminé par une pointe fine et recourbée, de façon à me permettre de parvenir jusqu'à la glotte. Le patient sentit immédiatement qu'un liquide inondait les voies respiratoires, et, séance tenante, il recouvra la voix qui, peu de temps après, reprit toute sa sonorité et toute sa justesse. Le père Théodule, c'était le nom de mon malade, redevint chantre de sa chapelle.

OBSERVATION XVIII. — (*Inédite*).

Kyste de la corde vocale inférieure droite, chez un glycosurique. (Communiquée par mon ami G. Coupard, chef de Clinique du Dr Ch. Fauvel).

X..., quarante-deux ans, marchand de vins, rue Montmartre, se présente en juin 1880 à la clinique laryngoscopique du docteur Ch. Fauvel.

Il se plaint d'une sécheresse très intense de la gorge et d'un enrouement continuel.

Grand, très gros, bien coloré, il n'a jamais été malade. Pas d'antécédent syphilitique; jamais d'excès de boisson. Il fait remonter à un an la sécheresse dont il se plaint, en même temps il sent ses forces diminuer un peu et il travaille avec moins d'énergie. Quatre mois après, sa voix commence à s'altérer. L'examen révèle une rougeur subaiguë de la muqueuse pharyngienne, elle est vernissée et ne présente pas la moindre sécrétion. Le laryngoscope montre l'épiglotte, ainsi que l'infundibulum laryngien, très rouges. Les efforts du malade ne permettent pas un examen plus complet. Traitement anti-phlogistique pour diminuer la rougeur pharyngo-laryngienne. Examen des urines vu la fréquence de cette sécheresse dans la glycosurie. L'ana-

lyse donne 60 grammes de sucre dans l'urine des vingt-quatre heures.

Quatre jours après, un nouvel examen permet de voir les cordes vocales inférieures. Sous la corde vocale inférieure droite, au niveau de l'angle rentrant, s'insère sur une étendue de 3 millimètres un polype du volume d'un petit haricot, Comme les cordes, il est rouge desquamé, parsemé de petites sécrétions blanchâtres. Pendant l'expiration, il vient en avant des cordes et si le malade vient à fermer complètement sa glotte, il est quelquefois saisi au passage ; alors il paraît nettement déprimé en ses points de contact.

Traitement : glycérine, une cuillerée à soupe par jour ; eau alcaline, viandes rouges, abstinence de farineux.

Un mois après, la sécheresse pharyngienne, le sucre de l'urine ont notablement diminué, la santé générale est meilleure. La rougeur pharyngo-laryngienne a disparu. L'état vernissé du pharynx, la sécheresse n'existent plus qu'au centre dans une très petite étendue.

Le polype se tient constamment au-dessus des cordes. Examiné à la lumière de Drummond, le doute n'est plus permis, c'est nn kyste absolument transparent. Le malade ne revient que le 17 janvier. Depuis deux mois, le malade a négligé son traitement, les symptômes précédents ont reparu. L'arrachement du polype est remis à plus tard, lors de la disparition du sucre des urines.

OBSERVATION XIX. — *(Inédite).*

Kyste de la corde vocale inférieure droite.

(Communiquée par le docteur G. Coupard).

Nadau (Jules), âgé de 37 ans, mécanicien, vient à la clinique du docteur Ch. Fauvel, le 3 juillet 1879.

Il est enroué depuis deux ans, a toussé l'hiver dernier pendant deux mois, a maigri, mais a pu continuer à travailler.

Percussion normale. Auscultation, expiration prolongée.

Examen laryngoscopique : Rougeur et léger gonflement de la muqueuse inter-arytenoïdienne. Polype sessile sur la corde inférieure droite, 4 millim. de diamètre environ à sa base, rouge violacé. Les cordes vocales sont aussi un peu rouges, surtout vers le point d'insertion et à leur partie postérieure.

Traitement : Chlorhydro-phosphate de chaux, arséniate de soude.

Après quatre mois de traitement, le malade a engraissé de 5 livres, l'état général est des meilleurs. Le polype est resté stationnaire, la voix est toujours très enrouée. J'introduis la pince de Fauvel dans le larynx, et je retire un petit lambeau de muqueuse, gros comme une tête d'épingle, de moyenne grosseur.

A un nouvel examen, je n'aperçois plus de polype ; il reste un petit lambeau de muqueuse flottante, un peu de sang sur les cordes. La voix est bonne.

OBSERVATION XX *(Inédite, Personnelle).*

Polype kystique de la corde vocale inférieure droite. — Abrasion à l'aide de la pince à polype. — Guérison.

Le nommé Ernest Turg, âgé de trente-deux ans, cocher, vint nous consulter le 23 février 1880, à la clinique du docteur Ch. Fauvel, à Paris.

Cet homme nous dit que depuis quatre mois, il a éprouvé à l'arrière-gorge quelques picotements qui lui occasionnaient par intervalle, de légers accès de toux sans expectoration, et presque à la même époque survint un enrouement qui avait augmenté peu à peu. Le malade ajoute que pendant les neiges et le froid qui venait de sévir dans la capitale, il y a environ six semaines, la voix était un peu plus claire, il pouvait parler plus facilement et depuis que le froid intense a disparu, la voix a repris le timbre voilé qu'elle avait auparavant.

Les antécédents héréditaires ne permettent de rien noter.

Parmi ses antécédents morbides, nous ne relevons que quelques maux de gorge, le malade parle beaucoup, crie peut-être encore davantage et n'a jamais eu la voix bien claire.

Au moment où il se présente à notre examen, sa voix est rauque, dysphone; c'est, du reste, le seul symptôme offert par le malade, qui ne tousse, ni ne crache. Il n'éprouve aucune sensation à l'arrière-gorge. Sa face est celle d'un homme qui s'adonne un peu à la boisson, il a la figure légèrement bouffie et le système vasculaire cutané de la face très développé.

L'examen révèle un léger état granuleux du pharynx, qui suffit pour expliquer les picotements ressentis à l'arrière-gorge.

La muqueuse du larynx paraît saine dans toutes ses parties,

mais au niveau du tiers antérieur de la corde vocale inférieure droite, sur son bord libre, on aperçoit une petite tumeur, sessile sur le point de la muqueuse où elle est implantée, ayant environ le volume d'un beau grain de blé, sa coloration est blanchâtre, *opaline*, et ressemble à celle des cordes vocales inférieures qui n'ont pas le brillant nacré des cordes absolument saines; la surface de la tumeur est *lisse*, unie et uniformément arrondie, elle paraît même transparente et ressemble assez bien à une toute petite graine de groseille blanche.

Pendant la phonation, cette tumeur empêche l'affrontement des deux rubans vocaux, et sa surface libre venant se mettre au contact de la corde vocale gauche, s'aplatit un peu sous l'influence de la pression exercée par cette dernière.

La tumeur est dépressible à la sonde, et nous ne doutons pas un seul instant, avoir sous les yeux *une tumeur kystique* de la corde vocale droite.

En conséquence, l'on décide l'abrasion de la tumeur avec la pince à polype du docteur Ch. Fauvel, opération qui est pratiquée le 28 février au matin. Il s'écoule de la tumeur une goutte de liquide opalin, transparent, qui est expectoré peu à peu par le malade, mêlé à des mucosités, et l'on retire entre le mors de la pince, un morceau de l'enveloppe qui était formée d'une mince pellicule qu'il est impossible, vu son exiguité, d'examiner au microscope.

On cautérise ensuite le point d'implantation de la tumeur avec une solution de chlorure de zinc (sol. au 1/20). Aussitôt après l'opération, le timbre de la voix se modifia complètement et la raucité disparut en grande partie. Le 15 mars, la voix était normale, et l'on ne pouvait plus reconnaître le point de la muqueuse où était inséré ce petit kyste.

OBSERVATION XXI

Kyste de la corde vocale gauche, par le Dr O. Heinze, de Leipzig. (Publié dans les *Archiv. of laryngol.* New-York, vol. I, n° 1, p. 24).

Un médecin, âgé de quarante ans, vint me consulter le 2 septembre 1874. Depuis l'année 1857 il était sujet à des laryngites fréquentes, de durée et d'intensité variables. Sa voix s'enrouait peu à peu.

A l'examen j'aperçus, sur le bord libre de la corde vocale gauche, au niveau du 1/3 antérieur, une tumeur fusiforme, d'un gris

blanchâtre, ayant l'aspect des cordes vocales, d'un gris bleuâtre au milieu, lisse et luisante, elle était immobile pendant l'expiration, pendant la phonation elle venait se mettre en contact avec la corde vocale opposée.

La voix était monotone, criarde, dysphone par moment. La tumeur était dépressible à la sonde, au niveau de sa partie moyenne.

Le couteau couvert fut introduit plusieurs fois dans son larynx, pour habituer le malade au passage de l'instrument ; et la tumeur qui apparaissait rouge se réduisit d'à peu près 1/3 de son volume primitif, les attouchements répétés ayant, sans nul doute, déterminé une rupture spontanée de la poche du kyste ; le reste de la tumeur, non dépressible à la sonde, disparut à l'aide de quelques incisions. A quelque temps de là, le malade partit avec la voix claire et des cordes normales.

CHAPITRE III

Kystes extra-laryngés.

Kystes de l'épiglotte.

I. — Étiologie.

Pour éviter les redites, toujours fastidieuses pour le lecteur, nous allons nous borner à développer dans ce troisième chapitre, les particularités inhérentes aux tumeurs kystiques extra-laryngées et spécialement aux kystes de l'épiglotte. C'est ainsi que pour tout ce qui concerne l'étiologie, nous prierons de se reporter aux causes énoncées dans le premier chapitre, puisqu'elles sont à peu près les mêmes dans les deux cas, et que dans les deux cas, il faut *surtout* invoquer une prédisposition spéciale du sujet à devenir porteur de ces productions morbides.

Age. — D'après les faits signalés jusqu'à ce jour, les kystes de l'épiglotte paraissent se rencontrer à tout âge, et semblent moins rares chez l'enfant que les tumeurs kystiques intra-laryngées, puisque Edis publie un cas de kyste congénital de l'épiglotte, et que celui que nous rapportons est relatif à une petite fille de sept ans et demi ; un des exemples signalés par Schrotter, au contraire, se rapporte à un homme de cinquante-quatre ans. Toutefois il est bien certain que la maladie se rencontre principalement à l'âge adulte, car la plupart de nos observations de kystes extra-laryngés, concernent des sujets ayant atteint l'âge moyen de la vie. Les seuls cas observés jusqu'à ce jour chez des enfants, se résument à deux dont nous allons rapporter les observations :

OBSERVATION I

Kyste congénital de l'épiglotte.

Présenté par Edis à la Société obstétricale de Londres, séance du 5 janvier 1876. (*In Transac. of the obstetric. societ.* London, 1876, vol. XVIII, p. 2).

Il s'agit d'un enfant du sexe féminin, pesant 8 livres, né le 30 novembre à 9 h. 30 du matin après un travail régulier de huit heures de durée. Dès sa naissance, la respiration fut gênée et ne s'accomplit jamais régulièrement. La poitrine et la gorge, soigneusement examinées, ne permirent de rien trouver d'anormal; mais il était facile de voir que l'enfant éprouvait une véritable difficulté pour prendre le sein: il dépérit peu à peu et mourut à onze heures du soir, le 1er décembre 1875, juste trente-sept heures et demie après sa naissance.

Après la mort, on constata la présence d'un petit kyste, ayant la grosseur d'un haricot, qui naissait d'un côté du larynx et venait comprimer l'orifice glottique (*Fig. 8*); on ne trouva rien autre chose d'anormal.

Fig. 8.

Le docteur Barnes suggéra l'idée de faire le dessin de ce cas véritablement rare, et de le reproduire dans les *Transactions*, idée qui fut également appuyée par le docteur Savage, et le dessin fut exécuté et publié.

C'est ainsi que nous avons pu obtenir la reproduction qui accompagne cette intéressante observation à laquelle il manque peut-être quelques détails sur le point d'implantation exact du néoplasme, son contenu, sa paroi et enfin le degré du rétrécissement laryngien qu'il avait occasionné.

OBSERVATION II *(Personnelle)*.

Tumeur kystique occupant la face linguale de l'épiglotte. Excision, guérison. (Publiée dans le *Progrès médical*, 18 décembre 1880. — N° 51).

Le 20 novembre 1879, Mlle Anna-Magd..., fut amenée par sa mère à la clinique du docteur Ch. Fauvel, pour des picotements qu'elle éprouvait à l'arrière-gorge et de violentes quintes de toux. Elle nous raconte qu'il y a deux ans, elle a éprouvé, pour la première fois, comme un chatouillement au niveau du larynx, et qu'à dater de cette époque elle a aussi commencé à tousser, sans jamais avoir d'expectoration. La toux était surtout fréquente la nuit, au point de l'empêcher de dormir et de respirer, elle avait de plus un caractère d'intermittence difficile à expliquer; ainsi il arrivait que pendant une période de temps plus ou moins longue, le sommeil était paisible et la petite fille n'éprouvait nullement le besoin de tousser, d'autres fois, les quintes devenaient presque continuelles, l'enfant pouvait à peine se reposer et sa santé ne tardait pas à s'altérer, elle maigrissait à vue d'œil.

La déglutition a toujours été facile, l'enfant n'a jamais eu de régurgitation.

La voix n'était point altérée, elle était haute, criarde, claire et assez timbrée; lorsqu'elle se mettait en colère, survenait parfois une simple quinte de toux.

Après avoir subi divers traitements restés inefficaces, la mère vint nous montrer son enfant. Depuis huit jours, les picotements à l'arrière-gorge ont augmenté, la toux survient par excès sous forme de quintes (toux coqueluchoïde), la petite n'éprouve aucune gêne pour respirer, mais elle a comme d'habitude beaucoup maigri depuis que la toux est revenue; le sommeil est agité, souvent impossible, la malade est un peu chétive, mais son aspect général est bon, elle ne porte aucune trace de lymphatisme exagéré, elle n'est entachée d'aucune diathèse.

Ses antécédents héréditaires sont nuls.

L'examen de la bouche et du pharynx ne révèlent rien d'anormal, mais l'application du miroir laryngien fait constater la présence d'une tumeur uniformément arrondie, ayant environ le volume d'une belle graine de raisin *(Voir fig. 9)*, sa surface est lisse, unie, brillante, d'une teinte blanc jaunâtre, (cartilagineuse) et l'on aperçoit nettement un petit vaisseau rouge très délicat, qui contourne le centre de la tumeur, envoyant de chaque côté quelques fines ramifications se divisant à leur tour à la surface du néoplasme.

1. — Tumeur épiglottique.
2. — Vaisseau se ramifiant à sa surface.
3. — Épiglotte.
4. — Bord libre de l'épiglotte appliquée sur l'orifice glottique.
5. — Base de la langue.

Fig. 9.

Ce dernier est inséré par une large base au-dessus de la partie médiane du ligament glosso-épiglottique, dans l'angle dièdre formé par la base de la langue et la base de l'épiglotte, la muqueuse environnante est rosée et d'aspect normal ; la tumeur comprimant la soupape glottique empêche cette dernière de se relever pendant la phonation, et il est impossible d'apercevoir les cordes vocales ; àpeine si l'on peut voir la partie antérieure des éminences aryténoïdes, qui sont du reste absolument saines.

La palpation avec le doigt, révèle que la tumeur, dont la paroi est fortement tendue, offre cependant une résistance bien nette, et la présence de liquide à l'intérieur paraît incontestable.

La voix de la malade est toujours claire, assez timbrée, la déglutition facile.

Le 4 décembre, le docteur Ch. Fauvel opère la tumeur qu'il excise par sa base avec des ciseaux courbes destinés à cet effet, et aussitôt, s'écoule du néoplasme une petite quantité de liquide citrin, un peu opalescent, qui jaillit dans la bouche de la malade, toute la calotte de la tumeur est enlevée et nous la plaçons aussitôt dans l'alcool pour en faire l'examen histologique.

Le 7 décembre, *sans cautérisation consécutive* de la tumeur, la

toux et les autres symptômes ont presque entièrement disparu; il reste à peine quelques traces de la tumeur.

La malado revient n us voir le 5 janvier 1880 et nous constatons qu'il est *absolument impossible* de reconnaître le point d'implantation du néoplasme, il ne reste aucune cicatrice ; l'épiglotte se relève facilement pendant la phonation et laisse voir les cordes vocales et l'intérieur du larynx, qui sont absolument sains.

La voix de l'enfant, qui n'avait jamais paru altérée parcequ'elle était claire, est devenue beaucoup plus vibrante; la petite malade éprouve encore la sensation d'un vide à l'arrière-gorge, « il lui manque quelque chose. » La toux et les picotements n'ont plus reparu, en un mot elle est guérie.

Cette observation est un bel exemple du peu d'intensité des symptômes occasionnés par les tumeurs kystiques de l'épiglotte; de simples picotements à l'arrière-gorge, quelques quintes de toux, telles étaient les sensations dont se plaignait la malade; et sans le miroir, il eut été facile de songer à toutes les affections du larynx, sauf à une tumeur de l'organe. Le cas est d'autant plus intéressant qu'il existait chez un enfant de sept ans et demi et que l'affection remontait au moins à deux ans ou même à une époque plus éloignée. Peut-être les kystes, avait-il débuté quelques mois après la naissance, s'étant développé lentement, ne faisant soupçonner sa présence qu'au moment où il avait déjà acquis un certain volume.

Le sexe ne semble pas avoir une influence bien considérable sur la production de cette affection, qui a été observée indistinctement sur les personnes des deux sexes.

Fréquence. Siége. — Les kystes sont beaucoup plus rares sur l'épiglotte que dans l'intérieur du larynx, et si quelques auteurs ont indiqué cet opercule comme étant le siége de prédilection des productions morbides de cette nature (les kystes sont rares dans le larynx, dit Cohen, et occupent généralement l'épiglotte) (1), la plupart des spécialistes qui en ont mentionné quelques cas, supposent que ce sont

(1) Cohen. *Deseases of the throat and nas. passages.* New-York, 1879, p. 536.

des lésions bien plus rares que les tumeurs kystiques intra-laryngées particulièrement que celles des cordes vocales. Les kystes du larynx ne sont pas fréquents, dit Beschorner (1), mais ceux de l'épiglotte sont tout à fait rares, car sur un total de 693 polypes laryngés, je n'ai pu en réunir que quatorze cas.

Tobold dit que sur un total de 800 maladies du larynx, il n'a eu qu'un seul cas de tumeur épiglottique (2). Du reste, pour se convaincre de la rareté de cette affection, il suffit de jeter un coup d'œil sur le tableau statistique que nous avons donné à la fin de ce travail.

Le siége des tumeurs extra-laryngées est généralement l'épiglotte, avons-nous dit, et de préférence la face linguale de cet opercule, mais sans une prédilection marquée pour le centre ou les parties latérales.

Nous rapportons ici une observation publiée par M. Morell-Mackensie, où il s'agit d'une tumeur kystique occupant les deux faces de l'épiglotte, contournant son bord libre du côté droit. (Observat. III).

On a encore signalé la présence de ces tumeurs sur les replis ary-épiglottiques, sur les aryténoïdes droit et gauche (3) ; en un mot, sur tous les points de la muqueuse du larynx.

(1) Beschorner, *Berlin, Klinick, Wochens*, nº 42, p. 620.

(2) Cité par Schrotter, *in Médiz, Jahrbruch*, XII, *b.* 6 *Heft*, Vienne, 1866, p 138.

(3) Dans les *7 cas de kystes du larynx* que j'ai observés, dit le docteur Schrotter, dans une communication (*Laryngol. mittheil jahresb. der Klin. fur laryng.* Vienne, 1871-73, p. 57), ces lésions n'existaient pas seules, car jamais ils n'étaient assez gros pour donner lieu par eux-mêmes à des symptômes (et la grosseur du kyste est évidemment la principale cause des symptômes qu'ils peuvent provoquer).

Dans *5 cas*, ils occupaient l'épiglotte, deux fois sa face linguale et trois fois ses bords ; dans les deux premiers cas, la tumeur avait le volume d'un noyau de cerise, pouvant se remuer avec la sonde, et chez un homme de trente-cinq ans, elle fut enlevée avec un crochet et les ciseaux de Tobold ; le contenu était liquide, colloïde.

Dans les deux derniers cas, la tumeur existait chez des femmes de quarante-six et quarante-sept ans, et occupait la surface de l'aryténoïde droit chez l'une, du gauche chez l'autre ; ils avaient tous deux la grosseur d'une graine de chènevis, ballottant sous la sonde ; l'une de ces tumeurs a été opérée, l'autre malade n'est pas revenue, et son observation n'a pu être continuée.

OBSERVATION III

Tumeur kystique de l'épiglotte. — Ponction et évacuation. — Cautérisation. — Guérison.

(Publiée par Morell-Mackensie. —*In growths in the larynx*, p. 181. Observation 85).

M. W...., âgé de vingt-deux ans, vétérinaire, vint à l'hôpital des maladies de la gorge, le 28 juin 1869, pour un peu d'enrouement et une certaine difficulté à la déglutition : Il éprouvait constamment le besoin de débarrasser sa gorge d'un corps étranger dont il ressentait la sensation. La déglutition n'était pas douloureuse mais difficile. Les aliments et surtout les liquides faisaient presque toujours fausse route. Sa voix était rauque, et et tous ces symptômes existaient, dit le malade, depuis six ans : il était souvent exposé aux mauvais temps.

Au laryngoscope on voyait une énorme tumeur globuleuse, ayant environ le volume d'une cerise *(Voir fig. 10)* et occupant



Fig. 10.

la face linguale de l'épiglotte, cette tumeur contournait le bord libre de cet opercule qu'elle embrassait presque entièrement du côté droit, et se prolongeait jusqu'au milieu de la face laryngée du couvercle glottique.

Quelques jours plus tard, j'ouvris la tumeur avec ma lancette laryngienne, en présence des docteurs Gore, Ring et autres, une matière blanchâtre s'écoula avec un peu de liquide glaireux et du sang, et le 26 juillet il ne restait plus aucune trace ni de la tumeur, ni de l'incision.

II. — Symptomatologie

Nous suivrons ici l'ordre précédemment adopté dans notre premier chapitre.

A. — Symptômes fonctionnels : — 1° *Altération de la*

voix. — Tant que le kyste n'a pas atteint un volume assez considérable (graine de raisin, cerise), il est rare que la phonation du malade porteur du néoplasme subisse des changements bien appréciables, la voix peut même rester claire, bien que la tumeur ait déjà pris un assez grand développement (voir observation II); néanmoins, on a noté plusieurs fois, un certain degré d'enrouement, ou plutôt un timbre de voix sombrée due à ce que l'épiglotte, surchargée par la masse qu'elle supportait, retombait presque constamment sur l'orifice glottique et donnait alors à la voix un caractère étouffé tout à fait spécial (1) ; mais ce n'est plus cette voix rauque, éraillée, fatiguante même, des polypes occupant l'intérieur du larynx et en particulier l'un des deux rubans vocaux. Ce symptôme ne saurait donc nous servir de renseignement pour fixer le début de la maladie, comme nous l'avons établi pour les tumeurs de l'intérieur du larynx.

Quelquefois on pourra constater une altération plus ou moins appréciable de la voix, qui pourra être due à une affection concomittante des voies aériennes (laryngite aiguë ou chronique) ; le laryngoscope seul pourra nous éclairer sur la présence ou l'absence de lésions des cordes vocales susceptibles d'expliquer les troubles phonétiques.

2° *Toux.* — La toux est un symptôme *presque* constant, qui existe généralement dès le début de la maladie; elle est consignée dans la plupart des observations, et son existence n'a rien de bien surprenant, si l'on songe que le malade a constamment à l'arrière-gorge une sensation de corps étrangers, dont il cherche naturellement à se débarrasser par des efforts de toux. Cette dernière est parfois quinteuse et sous forme d'accès, qui pourraient chez l'enfant, faire croire à l'existence d'une autre affection de l'arbre respiratoire; ou

(1) Nous savons, en effet, que pendant le chant, l'épiglotte se déjette d'autant plus en haut et en avant que la note est plus claire et plus élevée, et au contraire qu'elle vient couvrir l'orifice glottique dans l'émission des notes basses ; dans ce dernier cas, son influence consiste évidemment à ralentir les vibrations sonores renfermées dans le vestibule de la glotte (E. Fournié. Physiologie de la voix et de la parole. Paris 1866, p. 418.).

bien c'est un simple « hem », une toux sèche, sans aucun caractère, mais toujours assez fréquente. D'autres fois enfin, ce symptôme peut manquer.

3° *Douleur. — Déglutition.* — Il n'existe pas de douleur réelle, c'est plutôt, comme nous venons de le dire, la sensation d'un corps étranger à l'arrière-gorge qui, suivant le siége de la tumeur, gênera plus ou moins l'acte de la déglutition (Mackensie, Schrotter), ou occasionnera un besoin constant d'avaler ; mais on n'a jamais observé de véritable douleur.

4° *Auscultation. Expectoration.* — L'auscultation et l'expectoration, ne nous fournissent aucune indication capable de mettre sur la voie du diagnostic.

B. — Symptômes physiques ou objectifs. — 1° *Abaissement forcé de la langue.* — L'abaissement forcé de la langue fournira chez certaines personnes, quelques présomptions sur l'existence d'une tumeur laryngée, si cette dernière est volumineuse et située sur le bord libre de l'épiglotte ; on pourra même par ce moyen apercevoir une partie du néoplasme, surtout pendant les efforts de vomissements ; mais il serait peut-être téméraire de se borner à ce simple examen, pour établir un diagnostic définitif et déduire le mode opératoire à employer.

2° *Toucher digital.* — Le toucher digital, au contraire, devient ici un élément précieux de diagnostic, surtout chez les jeunes enfants que l'appareil laryngoscopique pourrait effrayer. Un doigt un peu exercé reconnaîtra facilement la présence d'une tumeur extra-laryngée, indiquera son siége, sa forme, son volume, et surtout bien mieux que la vue, sa consistance. Le toucher est donc un moyen dont il faudra toujours user, lorsque la tumeur sera facilement accessible aux doigts de l'opérateur ; il devra toujours être préféré à la sonde, qui néanmoins, fournit également des indications assez précises sur la consistance et l'élasticité du néoplasme.

3° *Examen laryngoscopique.* — L'examen laryngoscopique a sur le toucher, l'avantage de mieux indiquer au pra-

ticien le point exact et le mode d'implantation du néoplasme, l'état des parties voisines (rougeur, anémie, état normal); il permet mieux de dire si la tumeur est unique, si elle est bien uniforme, lisse dans toutes ses parties, sessile ou pédiculée, sa coloration exacte, sa transparence ou son opacité, symptômes qui fixeront toujours le praticien sur la nature du liquide contenu dans la tumeur (liquide colloïde, séreux ou sanguin); enfin la vue permet toujours de décrire l'apparence de la partie malade, la présence ou l'absence de vaisseaux à sa surface, détails qui ont bien leur importance pour établir le diagnostic de kyste laryngien.

Les kystes extra-laryngiens se présentent, en général, sous la forme de tumeurs arrondies, à surface lisse et unie, ayant une teinte blanc jaunâtre un peu sale, leur paroi est souvent luisante, tellement elle est tendue, et lorsque le malade se décide à venir consulter un médecin, la tumeur a généralement acquis un certain volume; ce dernier varie, comme on pourra s'en rendre compte dans les différentes observations que nous rapportons au cours de ce travail, entre une graine de groseille et une petite cerise.

Les kystes atteignent rarement uu volume plus considérable et il n'existe même, disait Beschorner (1) en 1877, que trois cas de kystes dont la grosseur ait atteint celle d'une graine de raisin, ce sont : celui de Rauchfuss (2), et deux de Makensie (3), qui ont été dessinés et rapportés par Ziemssem (4).

4° *Cathétérisme.* — Ce dernier mode d'exploration peut, avons-nous dit, être remplacé avec avantage par le toucher digital; cependant on devra user de la sonde toutes les fois que la tumeur sera située en dehors de l'épiglotte, sur les replis aryteno-épiglottiques ou les aryténoïdes, parties très difficilement accessibles au toucher chez l'adulte; ce dernier est du reste toujours désagréable pour le malade, dans la bouche duquel il faut introduire la main presque tout

(1) *Loc. cit.*
(2) *Peterb. médiz. Zeitsch.* 1865. III. *heft.*
(3) *Growths in lar.* p. 131 et 181.
(4) *Handb. der krank. der respir. appar.* 1 *heft.* p, 399.

entière, pour arriver au point d'implantation d'un kyste situé sur l'un des points de l'organe vocal que nous venons de désigner. Du reste, dans ces cas les indications fournies par le toucher sont beaucoup moins précises à cause de la saillie des éminences aryténoïdes, saillies que l'on pourrait confondre avec une production pathologique.

III. — Marche. — Durée. — Terminaison. — Pronostic.

Il est difficile d'indiquer le mode de progression des tumeurs kystiques extra-laryngées et de fixer le temps qu'elles mettent à se développer, à cause de l'absence des symptômes qui ne permettent de les observer que lorsqu'elles ont atteint un développement déjà assez considérable. Il est cependant très probable que ces tumeurs marchent assez lentement et mettent plusieurs années avant d'acquérir un certain volume; à moins qu'il ne survienne quelques causes capables de précipiter la marche de la maladie (rhumes, laryngites aiguës successives et de longue durée, vapeurs, poussières irritantes) et d'entretenir une irritation continuelle à l'arrière-gorge, en déterminant ainsi une suractivité vitale aussi bien sur les tissus sains que sur les tissus pathologiques organisés.

La durée de ces tumeurs, comme celles décrites dans le chapitre précédent, n'est pas indéfinie, la poche qui renferme le liquide peut se rompre subitement, laissant s'écouler au dehors le contenu du kyste, amenant l'affaissement de ce dernier, puis sa guérison par les seules ressources de la nature. C'est un des modes de terminaison des kystes du larynx, à peine signalé par quelques auteurs, et dont Beschorner a rapporté deux exemples que nous allons résumer :

OBSERVATION IV

Kyste de l'épiglotte ouvert spontanément.

(Publiée par Beschorner *in Berlin. Klin. Wochens.* n° 42, 15 octobre 1877, 14e année, p. 620).

En examinant au laryngoscope un de mes confrères de cette ville, je trouvai par hasard du côté gauche, sur la face posté-

rieure de l'épiglotte, un petit kyste, qui avait environ le volume d'une graine de poivre. Je proposai l'incision de la tumeur, qui fut repoussée, parce que le kyste ne déterminait aucune gêne au malade.

Trois ans plus tard, je pratiquai un nouvel examen de l'organe et le kyste avait complètement disparu.

Le cas signalé par Rauchfuss avait eu le même mode de terminaison; le kyste, qui avait le volume d'une noisette, occupait le repli glosso-épiglottique. Il fut écorché par le passage trop souvent réitéré de la sonde, et lorsqu'on voulut faire l'opération, on ne trouva plus qu'un repli de la muqueuse, le contenu du kyste s'était écoulé au dehors et quelques semaines après, il n'existait plus aucune trace du néoplasme.

Ce cas ne saurait être absolument assimilé à celui que rapporte M. le docteur Beschorner, car les attouchements réitérés avec la sonde avaient fini par user la paroi du kyste ou tout au moins entamer sa surface et permettre au contenu de s'écouler au dehors; c'était presque une véritable ponction de la poche kystique et non une *ouverture spontanée.*

OBSERVATION V

Kyste de l'épiglotte ouvert spontanément (*Loc. cit.*).

Un instituteur, G. A. B., de Kotschenbroda (près de Dresde), âgé de vingt-quatre ans, vint me consulter le 26 mars 1875, et l'examen au laryngoscope me révéla des symptômes de laryngite aiguë sans aucune tumeur.

Quelques jours après, il partait guéri.

Le 23 octobre 1876, il revint me voir, convalescent d'une fièvre typhoïde, pour me faire examiner ses poumons que je trouvais sains. Il n'éprouvait, du reste, ni dyspnée, ni envie de tousser, ni aucun autre symptôme qui pût faire songer à une maladie du larynx. Pas d'enrouement, pas de difficulté pour avaler, aucune sensation de corps étrangers à l'arrière-gorge. Comme le moindre petit cheveu ou autre objet placé sur la base de la langue cause une gêne extraordinaire, mon étonnement a été grand

lorsque l'examen laryngoscopique me fit voir un néoplasme assez volumineux, dont je donne le dessin. *(Fig. 11)*.

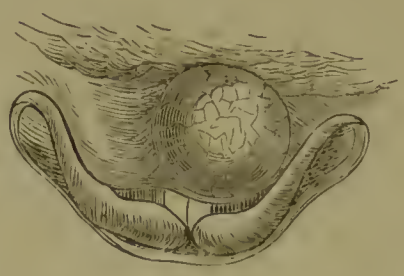

Fig. 11.

Il avait la grosseur d'une cerise, sa surface était lisse, aplatie au niveau de son insertion à la face antérieure de l'épiglotte du côté gauche; il avait environ un centimètre et demi de diamètre. La coloration de l'enveloppe était jaune grisâtre et parcourue d'un fin réseau vasculaire. Le toucher me permit de sentir la fluctuation et de confirmer l'idée que je m'étais faite d'une tumeur kystique. Les mouvements de l'épiglotte n'étaient point gênés, le chant était possible. Ayant l'intention de montrer ce cas, rare dans son genre, à la Société scientifique, je ne pratiquai point l'opération, recommandant au malade de ne manger aucun aliment dur.

Mais à l'examen que je pratiquai ensuite le 30 octobre, c'est-à-dire sept jours après le premier, la poche du kyste était déchirée et en partie vidée, et quatre jours après, rien ne trahissait la présence d'un néoplasme.

Le malade affirme n'éprouver aucun changement dans son état habituel.

Pronostic.—Il est des plus bénins, car aussitôt l'enveloppe de la tumeur rompue, la guérison et l'absence de récidive, peuvent être considérées *comme une règle absolue* (1); d'autant plus que l'incision du kyste est toujours assez facile, pour que l'on ne se borne pas à une simple ponction.

(1) D'après ce que nous savons des autres kystes, dit Mackensie, nous serions portés à croire que les tumeurs kystiques du larynx sont susceptibles de se reproduire, mais l'expérience a prouvé jusqu'à ce jour, que, bien opérés, convenablement vidés, et cautérisés, ils n'ont pas de tendances à se reproduire.

IV. — Diagnostic.

Le diagnostic d'une tumeur extra-laryngée étant fait à l'aide de l'examen laryngoscopique, ou par le toucher digital, lorsque le premier mode d'exploration sera impraticable, il s'agira de déterminer la nature de cette tumeur pour en déduire le manuel opératoire.

On éloignera facilement l'idée d'une maladie aiguë par l'apparition presque soudaine, dans ces cas, des symptômes accusés par le malade, leur acuité, surtout leurs caractères spéciaux, par l'étendue et la généralisation des lésions constatées dans le miroir : Ainsi dans le cas d'œdème aigu des replis aryténo-épiglottiques, on pourra apercevoir deux tumeurs à surface lisse, unie, d'un aspect blanc grisâtre, transparentes et faisant saillie à l'intérieur du larynx, comme dans le cas que nous venons de publier récemment (1), mais la présence même de ces deux tumeurs adossées par leur base, les symptômes inflammatoires qui les accompagnent, ne permettront pas d'hésiter longtemps pour poser le diagnostic de la lésion que l'on a sous les yeux.

On ne pourrait davantage songer à confondre les gommes de l'épiglotte avec les kystes de cet organe; la gomme a un aspect jaunâtre caractéristique, la muqueuse environnante est rouge, œdématiée ou plutôt tuméfiée; la gomme ne tarde pas à s'ulcérer et à entraîner des pertes de substance considérables.

Les abcès du larynx ont également une marche aiguë et déterminent une réaction inflammatoire avec douleurs à la déglutition, engorgement des ganglions sous-maxillaires qui ne nous permettent pas d'insister sur le diagnostic différentiel d'avec ces maladies aigues (2).

(1) *Revue mensuelle du laryng.* (1er septembre 1880),

(2) *Sestier* dit que chez une femme, citée par Gullen, existaient autour de l'orifice supérieur du larynx, quatre abcès sous-muqueux, deux petits à la surface supérieure de l'épiglotte, deux plus grands recouvrant la moitié de la surface pharyngienne de la partie commune au larynx et au pharynx; mais il y avait en outre une tuméfaction des replis ary-épiglottiques, et des ulcérations taillées à pic, qui auraient suffi pour éloigner l'idée d'un kyste. (*Traité de l'ang. laryng. œdémat.*, p. 41).

Le cancer, les œdèmes chroniques du larynx n'existent jamais seuls, et la présence d'ulcérations, de catarrhe chronique concomittant, éloignerait facilement l'idée d'une tumeur kystique. Celle-ci, en effet, constitue à elle seule toute la lésion; leur forme régulière, leur surface lisse et unie, leur aspect opalin ou jaunâtre sale plus ou moins transparent, sont des signes suffisants pour les faire reconnaître. Enfin, dans les cas douteux, le toucher digital ou la sonde seront des éléments précieux qui fixeront sur la consistance de la production morbide, sur sa nature solide ou liquide, et l'on ne devra, dans aucun cas, négliger ces deux moyens d'assurer son diagnostic.

Nous ne parlerons que pour mémoire des kystes sanguins comme celui qui a été observé par M. le docteur Sommerbrodt, ce sont des exceptions pathologiques avec lesquelles il ne faut jamais compter et dont la sonde, le toucher ou la vue feront reconnaître la nature ; puisque ces dernières tumeurs sont également molles, fluctuantes, mais d'un aspect noirâtre, rouge foncé, tout à fait caractéristique.

V. — Traitement.

Le traitement curatif, seul applicable, pourra consister en *ponction*, *excision* ou *écrasement* de la tumeur. La ponction pourra être curative, mais de tous les moyens de traitement employés, c'est certainement celui qui offre le moins de garanties pour éviter les récidives de la tumeur ; comme l'excision est aussi facile à pratiquer, vu la situation du néoplasme au dehors de l'organe vocal, et la facilité avec laquelle on peut l'atteindre, nous préférerions ce dernier moyen de traitement que l'on pourra pratiquer soit avec le couteau couvert de Bruns, soit avec des ciseaux courbes, disposés à cet effet.

Nous conseillons l'emploi du couteau, toutes les fois que la tumeur sera située en dehors de l'épiglotte (replis aryténo-épiglottiques, aryténoïdes), c'est-à-dire à une trop grande profondeur pour que l'on puisse y porter les ciseaux; mais dans tous les cas où le kyste sera sur le couvercle laryn-

gien, l'emploi des ciseaux courbes devra être préféré. En effet, ces derniers permettront d'enlever un lambeau assez considérable de la poche du néoplasme, pour que la récidive ne soit pas à craindre, même sans cautérisation consécutive. Dans certains cas, on arrivera à saisir la tumeur par sa base et à l'exciser tout entière au niveau de son point d'implantation; et toujours l'incision faite de cette manière, sera suffisante pour laisser le liquide s'écouler au dehors. L'on pourra également obtenir, si on le désire, un fragment de l'enveloppe du kyste, suffisant pour pratiquer des coupes microscopiques et en étudier la structure histologique (1) (c'est le procédé qui a été employé par le docteur Ch. Fauvel pour l'excision du kyste de notre jeune malade.)

L'écrasement de la tumeur donnera aussi de bons résultats, mais, vu les facilités de l'opération à l'aide des instruments tranchants (ciseaux mousses à leur extrémité), et aussi à cause du volume assez considérable de la tumeur, nous préférons l'excision à l'aide des ciseaux.

Citons encore le serre-nœud de Störck, qui a été employé par quelques spécialistes, mais qui avec l'anse galvanique trouvent plutôt leur indication, pour l'ablation des tumeurs *solides* intra ou extra-laryngées.

OBSERVATION VI

Communication du Dr Schrotter sur un kyste de l'épiglotte. — (*Médiz. jahrbüch*, 12e vol. 6e fasc., Vienne, 1866. p, 188.)

M. le docteur Pokorny eut la bonté de m'amener, le 27 avril, un homme de cinquante-quatre ans, bien bâti, ayant toujours été bien portant jusqu'au mois de janvier 1866, époque où il fut pris d'un enrouement et d'une toux persistante. En mars, il avait perdu la voix et le docteur Pokorny constata un catarrhe étendu des deux poumons, qui coïncidait avec une rougeur marquée et une tuméfaction de la muqueuse des cordes vocales,

(1) On verra, dans l'une des observations de M. Schrotter, qu'ayant cherché à ponctionner une tumeur kystique, le liquide s'est écoulé au dehors et il lui a été ensuite impossible d'extraire un fragment de l'enveloppe pour l'examiner au microscope.

sur lesquelles existaient également de légères pertes de substance; il y avait déjà à ce moment une tumeur sur l'épiglotte.

En examinant le malade à la lumière solaire, je trouvai l'épiglotte un peu comprimée de droite à gauche sur son bord libre, et je vis sur le côté gauche, immédiatement en dehors du ligament glosso-épiglottique une tumeur de la grosseur d'une fève, tournée vers le dos de la langue, et ressemblant à une vessie de poisson, car elle avait un singulier aspect, transparent et grisâtre. A sa surface on voyait quelques réseaux vasculaires très nets et très délicats, d'une coloration rouge; à cet aspect, je songeai à un kyste de l'épiglotte bien que je n'aie jamais rien vu de semblable, puis j'examinai de plus près avec un cathéter anglais recourbé (je me sers toujours de cet instrument comme sonde laryngienne), la consistance et le mode d'implantation de la tumeur, elle était assez dure et mobile de droite à gauche dans sa partie libre, je pus aussi constater de cette façon que la tumeur se prolongeait assez bas.

L'examen du reste de l'organe montra que la corde vocale gauche était plus étroite et plus concave que sa congénère, qu'elle était d'un gris rouge à surface inégale; pendant la phonation cette corde laissait subsister un intervalle de trois quarts de ligne, je considérai cet état de la corde vocale gauche comme étant due à une rétraction cicatricielle (1) et portai toute mon attention sur le kyste de l'épiglotte.

Je tenais d'abord à savoir ce qu'il contenait et, dans ce but, je fis faire une canule d'une seringue de Pravay, d'une longueur de 5 pouces 1/2, avec la courbure nécessaire, et après en avoir fait l'essai je procédai comme il suit :

Je pris le miroir dans la main gauche et j'essayai avec la droite d'introduire la pointe de l'instrument dans le kyste, ce qui ne fut pas difficile. Le docteur Pokorny tira ensuite avec ménagement le piston de la seringue, et je pus ainsi retirer quelques gouttes d'un liquide jaunâtre, colloïde, visqueux.

L'examen microscopique y dénota la présence de quelques cellules ovales avec un ou deux noyaux, et de loin en loin une matière fine granulée, et quelques cellules épithéliales de la muqueuse buccale, c'est-à-dire que nous n'avons rien trouvé de caractéristique.

(1) Il est fort probable qu'il s'agissait simplement d'une parésie de ce ruban vocal, car une rétraction cicatricielle eut exigé l'existence de lésions antérieures qui ne sont pas mentionnées.

Il s'agissait ensuite d'enlever le kyste de manière à conserver un morceau de la paroi pour en faire l'examen histologique.

Au début, pour attraper l'épiglotte je me servis du crochet de Turck que j'avais introduit dans un tube métallique, ayant la courbure voulue, et coudé à son extrémité à angle droit, j'essayai d'abord de saisir la tumeur de gauche à droite, mais bien que le crochet fut très pointu, il glissait sans cesse à sa surface sans jamais la percer; ayant pu réussir à attraper un petit repli, celui-ci se rompit au moment où je voulus le tirer au dehors.

A mon grand étonnement, je ne pus pas non plus la saisir avec la pince laryngée de Turck, dont j'avais fait armer les mors de dents acérées; j'essayai alors de couper la base du kyste avec des ciseaux, dans l'espoir de voir le malade rejeter en toussant les parties que j'aurai coupées, mais vu l'extension considérable de la tumeur vers la partie inférieure, je ne pus faire que des incisions transversales, qui me permirent de voir que la paroi du kyste était très épaisse. Après plusieurs essais infructueux avec la pince, ne voulant pas faire attendre au malade le temps nécessaire à la fabrication de nouveaux instruments, je fis encore quelques incisions avec les ciseaux et le couteau à polypes, puis je cautérisai au nitrate d'argent la surface saignante de la tumeur. Deux jours après, la place opérée était le siége d'un gonflement qui disparut, après deux attouchements successifs au nitrate d'argent.

Je crois, ajoute cet auteur, qu'il s'est agi dans ce cas comme dans celui de Rauchfuss, d'une dilatation de culs-de-sacs glandulaires dans lesquels les produits de sécrétion s'étaient accumulés par suite de l'oblitération du canal excréteur; comme on peut le voir, ces kystes ressemblent à ceux que l'on rencontre dans l'œil et qui sont dus à une dégénérescence des glandes de Meibonius situées sur le bord libre des paupières. Le commencement de cette maladie doit être attribué au catarrhe étendu observé chez ce malade au commencement de l'hiver.

Nous ne partageons pas entièrement l'avis de notre éminent confrère sur la cause et surtout l'époque du début de la maladie. En effet, le malade dont il vient d'être question

éprouva un commencement d'enrouement au mois de janvier 1866; au mois de mars, il avait perdu la voix et dès ce moment, le docteur Pokorny constata la présence d'une tumeur épiglottique, dont malheureusement il n'indique pas le volume; mais au mois d'avril, trois mois après le début de l'enrouement, le docteur Schrotter constata que la tumeur avait atteint la grosseur d'une fève; or, d'après les faits observés jusqu'à aujourd'hui, tout semble indiquer que la marche des kystes du larynx est beaucoup plus lente et qu'il faut toujours plusieurs années avant qu'ils n'atteignent un volume assez considérable pour manifester leur présence par quelques symptômes, si toutefois ils n'ont pas leur siége sur les rubans vocaux; nous croyons plutôt que dans l'observation précédente, une laryngite catarrhale, un rhume, contractés par le malade, ont été la cause de l'enrouement et l'occasion de découvrir une tumeur de l'épiglotte, tumeur préexistante, dont l'inflammation concomittante a pu activer le développement, mais qu'elle ne saurait avoir occasionné. Et, nous basant sur les faits de cette nature observés par les différents auteurs, nous croyons que le kyste précédemment signalé avait déjà un an ou deux.

M. le docteur Schrotter, rapportant une nouvelle observation de kyste laryngien, dans les *Annales de laryngoscopie de Vienne* (*Jahresber. der Klin. fur laryngosk. and die Vien. univers.*, 1870, p. 50), dit avoir vu *trois autres cas de kystes de l'épiglotte*, depuis le premier qu'il a signalé en 1866 et qui a été reproduit par Turck. L'un d'eux avait, dit-il, la grosseur d'un petit pois et les deux autres étaient comme une graine de chènevis; ils étaient tous situés sur le bord libre de l'épiglotte. Deux d'entre eux coïncidaient avec un catarrhe chronique des voies respiratoires, et le troisième était chez un malade mort de scorbut avec œdème des replis ary-épiglottiques. Dans ces trois cas, ajoute l'auteur, il s'agissait de dégénérescence glandulaire ayant déterminé la formation d'une tumeur kystique.

Cet auteur ne donne aucune explication sur ce dernier fait, mais la coïncidence du scorbut et surtout l'œdème des replis ary-épiglottiques, nous feraient pencher en faveur d'un abcès du larynx, plutôt que d'un simple kyste.

OBSERVATION VII

Kyste de l'épiglotte. — Incision et cautérisation. — Guérison. (Publiée par Morell-Mackensie, *in Growths, in lar.*, p. 131.)

Maria G..., âgée de vingt-quatre ans, me fut adressée par le docteur Gayton, de Brick-Lane, le 20 février 1866. Cette jeune fille se plaignait d'une difficulté considérable pour avaler, depuis six mois; ni la voix, ni la respiration n'étaient gênées, il n'y avait pas de toux; elle éprouvait cependant la sensation d'un corps étranger dans la gorge qui gênait le passage des aliments pendant la déglutition.

Le laryngoscope fit voir une tumeur ovoïde, occupant le côté gauche de la face supérieure (linguale) de l'épiglotte.

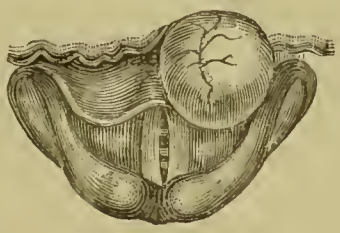

Fig. 12.

L'examen à la sonde, montra que cette tumeur était molle et l'on porta le diagnostic de kyste ; quelques petits vaisseaux parcouraient sa surface. La malade fut surveillée pendant quelques semaines, et à la fin du mois de juin, on fit une large incision dans le kyste d'où il s'écoula une certaine quantité de matière comme sébacée. Le porte nitrate garni fut introduit pendant quelques secondes dans la tumeur, et une semaine plus tard il ne restait aucune trace ni du kyste, ni de l'incision.

OBSERVATION VIII

Kyste de l'épiglotte de la grosseur d'un gros pois altérant peu la voix, mais donnant à la gorge la sensation d'un corps étranger. — Ponction. — Guérison. (*Traité des mal. du larynx*, du Dr Ch. Fauvel, p. 569, observat. CCIX).

Mlle Schrouth, de New-York, artiste lyrique, âgée de dix-neuf ans, me consulte le 24 juin 1872. Elle se plaint d'un léger enrouement et d'une sensation très nette de corps étranger dans le larynx. La santé générale est très bonne et la malade attribue son enrouement aux exercices vocaux prolongés qu'elle est

obligée de faire. Quant à la sensation de corps étranger, elle ne sait à quoi l'attribuer.

En examinant le pharynx, je le trouve très congestionné et couvert de granulations. Les amygdales sont très développées.

Au laryngoscope, je trouve les cordes vocales inférieures rouges et légèrement détendues, ce que j'attribue à la fatigue des muscles de l'organe et, en particulier, du faisceau interne du thyro-aryténoïdien. De plus, sur le bord de l'épiglotte, du côté gauche, se voit un kyste de la grosseur d'un pois, transparent, d'aspect gélatineux et bleuâtre, inséré par une base large sur le bord même de l'épiglotte. Il est arrondi et me paraît être la cause de la sensation de corps étranger ressentie dans la gorge, par notre malade.

Avec une lancette cachée et à ressort, je ponctionne ce petit kyste qui s'affaisse immédiatement et je porte sur lui un crayon de nitrate d'argent. La malade ressent vivement la sensation de brûlure et est très étonnée de ne plus ressentir instantanément le besoin de déglutir incessamment, besoin qui la gênait beaucoup. Pendant un mois, je lui fais suivre un traitement sulfureux dirigé contre les granulations de son pharynx et contre la rougeur de ses cordes vocales.

Elle repart pour New-York complètement guérie.

OBSERVATION IX. — *(Inédite).*

Tumeur kystique de l'épiglotte (due à l'obligeance du prof. Lennox-Browne, chirurg. en chef, à l'hôpital Central des maladies de la gorge et des oreilles, à Londres).

Le Pasteur C. A. A..., âgé de trente-neuf ans, m'a consulté le 11 novembre 1878, pour une sensation désagréable qui l'obligeait toujours à cracher et dont il souffrait déjà depuis plusieurs années, mais seulement au moment où il parlait; d'abord soulagé par une excision d'une partie de la luette, il fut repris dernièrement des mêmes sensations qui existaient d'une manière permanente; il croyait avoir toujours un excès de salive dans la bouche.

Il avait souffert étant jeune d'une hypertrophie des amygdales, et avait eu au collége un abcès dans l'une de ces glandes, abcès qui fut ouvert au bistouri. Il dit aussi ne jamais avoir bien respiré par les narines et être obligé d'avoir toujours la bouche un peu ouverte. Son état général est bon, il est seulement atteint par moment de légers accès de goutte.

A l'examen, on trouve un peu de congestion à l'arrière-gorge, une légère hypertrophie des amygdales, et la luette ne semble pas avoir été excisée.

Au laryngoscope, on aperçoit du côté gauche de l'épiglotte entre les replis glosso-épiglottiques et ary-épiglottiques de ce côté, une petite tumeur rouge, mesurant environ un centimètre de diamètre, qui fut reconnue de nature kystique, diagnostic confirmé par le toucher avec la sonde qui démontra l'élasticité évidente de la tumeur et la présence de liquide contenu dans cette poche. En tournant le miroir laryngien on voyait que cette tumeur contournait le bord libre de l'épiglotte et se prolongeait sur la face laryngée de cet opercule, elle ressemblait à celle dont j'ai fait le dessin dans le livre de M. Morell-Mackensie sur les polypes du larynx. (Voir p. 72).

Je prescrivis un gramme de bromure de potassium largement étendu d'eau, à prendre trois fois par jour, de la glace à sucer par petits morceaux pendant quinze minutes, deux fois par jour, et après quarante-huit heures de ce traitement, la sensibilité des muqueuses étant très diminuée, j'opérai le kyste avec le couteau galvanique; le contenu s'échappa et je détruisis l'enveloppe. Je continuai le bromure et la glace, le malade éprouva ensuite un peu de malaise et une semaine après il était à même de retourner chez lui, débarrassé de tous les symptômes qu'il avait éprouvés; depuis il n'a plus rien ressenti.

OBSERVATION X. — (*Inédite*).

Kyste de la face linguale de l'épiglotte (due à l'obligeance du Dr Slewelyn Thomas, M.-D. chirurgien à l'hôpital Central des maladies de la gorge et des oreilles, à Londres).

Une femme âgée de quarante-six ans, se présenta à l'hôpital se plaignant d'un peu de difficulté pour avaler et d'une sensation de picotement à l'arrière-gorge.

L'examen laryngoscopique démontra l'existence d'une tumeur ayant le volume d'une féverole et occupant le côté droit de la face supérieure (linguale) de l'épiglotte; au toucher avec la sonde, elle paraissait fluctuante, elle fut donc ouverte avec un couteau recourbé et un liquide brun jaunâtre s'écoula aussitôt; trois jours après, on fit une nouvelle ponction suivie d'une application de chlorure de zinc en solution, et en quinze jours, tout avait disparu.

Au moment où nous allions mettre sous presse, nous trouvons dans les *Archives de laryngologie*, d'Amérique, un cas fort intéressant de kyste de la base de la langue, publié par M. Solis Cohen (de Philadelphie), dont nous n'avons pu faire reproduire le dessin, et M. le docteur Guinier nous signale également un exemple de kyste sous-glottique ouvert spontanément, observé dans sa pratique. Ces deux nouveaux faits portent donc à 70 le nombre de kystes du larynx signalés par nous dans le cours de ce travail.

Nous allons résumer en quelques mots l'observation de M. Solis Cohen :

OBSERVATION XI

Kyste de la base de la langue accompagné d'adénome rétro-pharyngien et cervical (Publié *In Archiv. of laryngol.*, Vol. I, n° 3, septembre 1880).

Un homme de quarante ans vient, en février 1880, au Dispensaire laryngoscopique de l'hôpital Jefferson, se plaignant de difficulté pour parler et pour avaler. Ce dernier trouble datait de quinze ans, le premier de treize ans et demi.

A l'examen laryngoscopique, je découvris une tumeur globuleuse du volume d'une petite graine de raisin, insérée sur la partie postérieure de la base de la langue du côté gauche, et longeant la face antérieure de l'épiglotte.

La tumeur fut écrasée et séparée de la langue à l'aide de la pince habituelle, puis la déglutition et la phonation devinrent normales. L'application du laryngoscope démontra l'existence d'une paralysie du récurrent gauche, due à une tumeur cervicale, partant de la partie inférieure de l'oreille gauche et s'étendant dans la direction du sterno-mastoïdien. Cette tumeur mesurait trois pouces de long et deux de large, dans sa plus grande largeur; elle faisait saillie dans le pharynx, où l'on pouvait percevoir, comme du reste à l'extérieur, les battements de la carotide. Cette tumeur remontait à cinq ans, dit le malade.

L'intervention chirurgicale parut un peu trop hasardeuse et l'opération ne fut pas proposée.

Au mois d'août 1880, la tumeur cervicale a augmenté de volume et la corde gauche s'atrophie.

Le second cas rentre dans la catégorie des faits étudiés dans le chapitre précédent (Chap. II).

Nous ne possédons du reste que quelques notes succintes sur ce fait que M. le docteur Guinier a l'intention de publier en détail. Il est relatif à une demoiselle d'environ 30 ans, qui chaque-fois qu'elle remuait ou inclinait brusquement la tête en avant devenait aphone. « Ce phénomène s'expliquait par la présence d'un *kyste nettement pédiculé*, très mobile, à forme de battant de cloche, bilobé comme un petit scrotum, à surface lisse, unie, d'aspect nacré grisâtre, luisant, du volume d'un assez gros noyaux de cerise. Le néoplasme siégeait au-dessous des rubans vocaux, et paraissait s'insérer à la partie antérieure, un peu à droite de la muqueuse immédiatement située au-dessous de l'insertion antérieure des cordes vocales.

« Ce kyste né au cours d'une chloro-anémie, disparut de lui-même. »

Il est fort regrettable que la tumeur précédente n'ait été opérée, et que l'on n'ait pu voir le liquide s'écouler de la poche du néoplasme, pour confirmer le diagnostic. En effet, ainsi que nous l'avons avancé au cours de ce travail, un des signes caractéristiques des kystes du larynx est la base d'implantation large de la tumeur et sa non pédiculisation, fait consigné avec soin dans toutes nos observations. La disparition spontanée d'une tumeur aussi nettement pédiculée que l'était celle qu'a bien voulu nous communiquer notre savant confrère, peut avoir lieu très facilement pendant un effort, un pédicule aussi mince venant à se rompre, au moment où le battant de cloche qu'il supporte reçoit une brusque impulsion qui chaque jour le détache davantage.

De plus, nous ne connaissons pas d'exemples de kystes du larynx à forme bilobée comme celle qui nous est signalée par M. Guinier, ces sortes de tumeurs ayant généralement une forme uniformément arrondie. Enfin, le siège du néoplasme à l'angle rentrant du thyroïde, est la portion du larynx qu'atteignent le plus fréquemment les papillomes, et nous avons eu plusieurs fois l'occasion de voir en ce point des tumeurs solides pédiculées, absolument analogues à celles qu'a bien voulu nous signaler M. le docteur Guinier, tumeurs qui ressemblaient en effet à un véritable battant de cloche.

Conclusions.

De tous les faits qui précèdent nous croyons pouvoir tirer les conclusions suivantes :

1° Les kystes du larynx (extra ou intra-laryngés) sont des lésions rares.

2° Leur siège de prédilection est, par ordre de fréquence : les cordes vocales inférieures, l'épiglotte (face linguale ou laryngée), les ventricules de Morgagni, les replis ary-épiglottiques et les cartillages aryténoïdes, où les kystes sont des lésions tout à fait exceptionnelles.

3° Les kystes intra-laryngés offrent les mêmes symptômes que les autres tumeurs du larynx, mais la voix présente très rarement des intermittences de clarté et de raucité que l'on retrouve dans les tumeurs pédiculées.

L'altération de la voix, symptôme constant lorsque la tumeur occupe l'une des cordes vocales, est un guide à peu près certain pour indiquer l'âge du kyste.

Si le kyste occupe l'intérieur de l'un des ventricules de Morgagni, les troubles vocaux pourront n'apparaître qu'au moment où la tumeur arrivera au niveau des cordes vocales inférieures.

4° Le seul moyen de reconnaître l'existence des kystes intra-laryngés est l'examen laryngoscopique qui seul peut fixer sur le siège, le volume, la forme, l'aspect du néoplasme; la sonde indiquera sa consistance et devra toujours être employée pour reconnaître la fluctuation.

Dans les tumeurs de l'épiglotte, le toucher digital et l'abaissement forcé de la langue seront des éléments précieux de diagnostic qu'il ne faudra pas négliger; mais ils ne sauraient suffire, surtout chez l'adulte, et il faudra toujours leur adjoindre, lorsqu'il sera possible de le faire, l'examen de l'organe à l'aide du miroir laryngien.

5° Les kystes du larynx sont des tumeurs uniques, sessiles sur la muqueuse où elles sont implantées, ayant une forme arrondie, d'un volume qui varie entre un grain de millet et celui d'une graine de groseille pour les tumeurs intra-laryn-

gées; du volume d'une graine de groseille à celui d'une cerise ou d'une amande pour les kystes de l'épiglotte. Leur surface est lisse, unie, plus ou moins transparente; leur coloration est jaunâtre ou blanchâtre, opaline lorsqu'elles siègent sur les cordes vocales. Un réseau vasculaire plus ou moins délicat, très délié, parcourt souvent la surface de ces néoplasmes lorsqu'ils ont acquis un certain volume.

6° Leur structure anatomique et celle de leur contenu ne diffèrent nullement de celle des autres kystes muqueux développés dans la bouche ou sur la langue, etc.

7° Ces tumeurs sont dues à la dilatation ampullaire des culs-de-sacs glandulaires dont les conduits excréteurs se sont oblitérés sous l'influence d'une cause assez difficile à déterminer.

Les conduits excréteurs eux-mêmes peuvent subir la dilatation kystique et former les tumeurs que l'on a constatées dans l'organe vocal.

8° La marche des kystes du larynx est généralement progressive. Ils peuvent subir un arrêt dans leur développement, puis reprendre ensuite, sous l'influence d'une cause indéterminée, un nouvel accroissement; mais généralement, ils mettent plusieurs années avant d'atteindre un volume assez considérable pour donner lieu à des symptômes qui permettent de soupçonner leur presence (nous exceptons les tumeurs développées sur l'un des rubans vocaux).

9° Les kystes du larynx sont des tumeurs bénignes pouvant se rompre subitement sous l'influence d'un effort (vomissements, cris, toux, etc.), et leur contenu s'évacuer. La tumeur disparaît alors d'elle-même, sans laisser de traces de son passage.

10° Le diagnostic est facilement établi d'après les symptômes physiques observés par le médecin.

11° Le traitement qui nous semble le plus favorable est : A — pour les kystes intra-laryngés, l'écrasement à l'aide de la pince à polype, qui nous semble plus facilement praticable que l'excision de la tumeur avec le couteau à polype, ce dernier exigeant une tolérance du malade ou une anesthésie

de l'organe vocal, quelquefois dangereuse pour le patient ; B — pour les kystes de l'épiglotte, l'incision de la poche à l'aide de ciseaux courbes qui permettent d'enlever un véritable lambeau de la poche du kyste.

12° Les récidives des kystes du larynx sont *tout à fait exceptionnelles,* et n'ont été constatées qu'une fois, à la suite d'une simple ponction de la tumeur. Dans ces cas la tumeur se remplit à nouveau dans un temps relativement court.

TABLEAU

Contenant tous les cas de kystes du larynx (Intra et Extra-laryngés)

OBSERVÉS JUSQU'A CE JOUR

Avec les principaux détails qui s'y rapportent

Nos des observations	DATES	SEXES	AGES	PROFESSIONS	SYMPTOMES
1	1863	Homme.	11 ans.	.....	Aphonie, toux rauqu phagie, accès de suffocat
2	1863	Homme.	Agé.	.....	.....
3	1863	Homme.	64 ans.	Médecin.	Enrouement, aphon e tervalles.
4	1865	Homme.	.....	.....	.....
5	1866	Femme.	15 ans.	.....	Enrouement, toux p valles.
6	1866	Homme.	54 ans.	.....	Enrouement, toux pers
7	1863	Femme.	38 ans.	.....	Aphonie, dyspnée et e ment.
8	1866	Femme.	24 ans.	.....	Dysphagie sans altér la voix, pas de toux.
9	1870	Homme.	45 ans.	Marchand de bestiaux.	Sensation do corps et
10-11-12	1870	.....	.....	.....	Rapportés sans dét
13	1869	Homme.	22 ans.	Vétérinaire	Enrouement, dysphag tion de corps étranger.
14	1871-73	Homme.	35 ans.	.....	.....
15-16	1871-73	.....	.....	.....	Pas de détails.
17	1871-73	Femme.	46 ans.	.....	.....
18	1871-73	Femme.	47 ans.	.....	.....
19	1872	Homme.	.....	Médecin.	Enrouement.
20	1873	.....	.....	.....	.....
21	.....	.....	.....	.....	.....
22	1874	Homme.	.....	.....	Enrouement.
23	1875	Fille.	37 heures	.....	Gêne respiratoire, as

RYNX

SIÉGES	PROCÉDÉS OPÉRATOIRES	RÉSULTATS	RENSEIGNEMENTS BIBLIOGRAPHIQUES
laryngée de l'épi-	Incision avec un bistouri recourbé	Guérison.	DURHAM. — Transact. of. médic. chirurg. soc. T. XLVIII. p. 7.
ntricule droit.	.....	.....	VIROHOW. — Die Krank. Geswülste, vol. 1, p. 246. Berlin, 1re édit.
ntricule droit.	Ponction avec le couteau couvert.	Guérison.	BRUNS. — Die Laryngosk. und dio laryngosk. chirurg. Tubingen. 1865 p. 383.
Épiglotte.	Ouverture spontanée due à une éraillure de la sonde.	.....	RAUCHFUSS. — Pétersb. médiz. Zeitsch. 1865 III. Heft.
e vocale gauche.	Incision avec le coutcau couvert.	Guérison.	MEROKEL. — Deust. Klin. zeitung fur Beabachtung. aus deust. Klinik. und Krankenh. 21 Juillet 1866.
Epiglottc.	Incision avec les ciseaux et le couteau à polype.	Guérison.	SCHROTTER. — Médiz. jahrbuch XIIme vol., 6me fasc. Vienne, 1866, p. 188.
e vocale droite.	Écrasement.	Guérison.	GIBB. — Diseases of the throat and windpipe, 2e édit. 1868. p. 154.
Épiglotte.	Incision.	Guérison.	MORELL-MACKENSIE. — Médic. times and gaz. Vol. 1, p. 631, 1868.
te, face laryngée.	Serre nœud, crochet et bistouri, après avoir pratiqué l'anesthèsie du larynx.	Guérison.	SCHROTTER. — Jahresb. der klin. fur laryngosk. Vienne, 1870, p. 50.
.....	.....	.....	Dito dito
ste sur ses deux ntournant son bord	Incision avec la lancette laryngienne.	Guérison.	MORELL-MACKENSIE. — Growths in the larynx, p. 181. Observat. 85. 1871.
Épiglotte.	Crochet, ciseaux de Tobold.	Guérison.	SCHROTTER. — Laryngol. mittheil jahresb. der Klin. fur laryngosk. Vienne, 1871-73, p. 57.
Épiglotte.	.....	.....	Dito dito
ténoïde droit.	Incision.	Guérison.	Dito dito
énoïde gauche.	Pas opéré.	.....	Dito dito
e vocale gauche.	Incision avec le coutcau lanccolé.	Guérison.	SOMMERBRODT. — Berlin. Klin. Wochensch. 1872 n° 9.
Épiglotte.	.....	.....	BRUNS. — Die laryngosk. und die laryngosk. chirurg. Tubingen 1873, p. 145, 2e édit.
ule de Morgagni.	.....	.....	Dito dito
ordes vocales.	N'a pas été opéré.	.....	TOBOLD. — Laryngosk. und Kehlkop-Krankheit. Klinisch. Lehrbuch. Berlin 1874, p. 498-99.
Épiglotte.	Mort-né.	.....	EDIS. — Transact. of médico-chirurg. societ. London, 1876. Vol. XVIII p. 2.

Nos des observations	DATES	SEXES	AGES	PROFESSIONS	SYMPTOMES
24	1869	Homme.	39 ans.	Abbé.	Enrouement.
25	1872	Homme.	19 ans.	.....	Enrouement.
26	1873	Homme.	14 ans.	....	Enrouement progres
27	1877	Homme.	.. ...	Médecin.	Nuls.
28	1876	Homme.	24 ans.	Instituteur.	Nuls.
29-30	1879	.....	.....	....	.. ..
31	1875	Femme.	22 ans.	....	Enrouement.
32	1873	Homme.	22 ans.	.....	Enrouement, sensati corps étranger.
33	1874	Femme.	36 ans.	.....	Enrouement.
34	1874	Homme.	40 ans.	Médecin.	Enrouement.
35-36	1880	.....	.....	....	....
37	1880	Homme.	25 ans.	.....	Aphonie.
38	1880	Femme.	50 ans.	.....	Aphonie, dyspnée
39	1880	Homme.	39 ans.	Pasteur.	Sensation de corps étra
40	1880	Femme.	46 ans.	....	Dysphagie, picoteme l'arrière-gorge.
41	.....	Homme.	.....	Carme.	Enrouement.
42 à 54	1880	Femme.	.....	.....	Pas de renseignemen
55 à 63	1880	Homme.	.....	.....	Dito
64	1880	Homme.	37 ans.	Mécanicien.	Enrouement.
65	1880	Homme.	42 ans.	Marchand de vins.	Enrouement.
66	1880	Femme.	28 ans.	Couturière.	Enrouement.
67	1880	Fille.	7 ans 1/2	....	Toux Coqueluchoid
68	1880	Homme.	32 ans.	Cocher.	Picotements à l'arrière enrouement.
69	1880	Homme.	.....	.....	Dysphagie, troubles de la
70	1881	Femme.	.....	.....	Troubles vocaux.

IÈGES	PROCÉDÉS OPÉRATOIRES	RÉSULTATS	RENSEIGNEMENTS BIBLIOGRAPHIQUES
: cordes vocales	Écrasement.	Guérison.	FAUVEL. — Traité des maladies du larynx. Paris 1876, p. 475. Observat. CXIV.
e bord libre, côté	Incision avec la lancette cachée.	Guérison.	Dito. — Observat. CCIX, p. 569.
perieure de la le droite.	Écrasement.	Guérison.	Dito. — Observat. CCXXX, p. 597.
térieure de l'épi-	Ouverture spontanée.	.....	BESCHORNER. — Berlin. Klin. Wochens. n° 42, 15 oct. 1877. 14e année, p. 620.
érieure de l'épi- iuche.	Ouverture spontanée.	.....	Dito Dito
ténoïdes.	....	.....	COHEN. — Diseases of the throat, and air passages p 538, 2e édit. New-York, 1879.
cale droite, au	Ponction.	Récidive et opérée à nouveau, guérison.	SOMMERBRODT. — Bresl. arztlich' zeitsch. n° 1. Sonnab. den 10 Janv. 1880.
cale gauche, au	Incision.	Guérison.	SOMMERBRODT. — Beitrage zur path. des Kelhk. Breslau. 1880, p. 2 et 3.
cale gauche.	Pas opérée.	.....	Dito dito
sle gauche, bord	Incision avec le couteau lancéolé.	Guérison.	HEINZE. — Archiv. of. laryngol. New-York: 1880, p. 25. vol. 1.
glotte.	....	.....	SCHROTTER les possède dans sa collection.
cule droit.	Incision.	Guérison.	Félix SEMON, de Londres.
cule droit.	Incision.	Guérison.	Dito dito
côté gauche.	Incision au couteau galvanique.	Guérison.	LENNOX-BROWNE, de Lon res.
face linguale.	Incision avec bistouri laryngien.	Guérison.	Thomas SLEWELYN, de Londres.
cale droite.	Incision avec fil d'acier pointu.	Guérison.	KRISHABER, de Paris
.. ..	.....	Guérison.	ZAWERTHAL, de Rome.
.....	.....	Guérison.	Dito dito
cale droite.	Écrasement.	Guérison.	COUPARD, chef de clinique du docteur Ch. Fauvel.
cale droite.	Écrasement.	Guérison.	Dito dito
cale gauche.	Écrasement.	Guérison.	Personnelle.
face linguale.	Incision.	Guérison.	Dito
cale droite.	Écrasement.	Guérison.	Dito
se de la langue rieure de l'épi-	Écrasement.	Guérison ...	SOLIS-COHEN, archiv. of laryngolog. New-York 1880, vol. 1, n° 3, Septembre.
is-glottique du	Ouvert spontanément.	Guérison ...	Lettre particulière, Avril 1881.

TIGHT GUTT